

**UNIVERSIDADE FEDERAL DO ESPÍRITO SANTO
HOSPITAL UNIVERSITÁRIO CASSIANO ANTONIO DE MORAES
CENTRO DE CIÊNCIAS DA SAÚDE**

VALÉRIA ALCANTARA PINHEIRO PASTE

LEIOMIOMATOSE E GESTAÇÃO: REVISÃO DE LITERATURA

VITÓRIA, ES

2021

VALÉRIA ALCANTARA PINHEIRO PASTE

LEIOMIOMATOSE E GESTAÇÃO: REVISÃO DE LITERATURA

Monografia apresentada ao Programa de Residência Médica em Ginecologia e Obstetrícia, do Hospital Universitário Cassiano Antônio Moraes, Universidade Federal do Espírito Santo – HUCAM-UFES, como requisito parcial para obtenção do título de Médico Especialista em Ginecologia e Obstetrícia.

Orientador: MD. MSC. Alexandre Sales Marques dos Santos.

VITÓRIA, ES

2021

VALÉRIA ALCANTARA PINHEIRO PASTE

LEIOMIOMATOSE E GESTAÇÃO: REVISÃO DE LITERATURA

Monografia apresentada ao Programa de Residência Médica em Ginecologia e Obstetrícia da Universidade Federal do Espírito Santo, como requisito parcial para obtenção do título de Especialista em Ginecologia e Obstetrícia.

Aprovado em: ____ de _____ de 2021.

COMISSÃO EXAMINADORA

Prof Dr. Alexandre Sales Marques dos Santos. MD, MSc. (Orientador)
Hospital Universitário Cassiano Antonio Moraes
Faculdade de Medicina Universidade Vila Velha

Prof Dra. Neide Aparecida Tosato Boldrini (Coordenador da RMGO)
Hospital Universitário Cassiano Antonio Moraes

Dr. Luiz Alberto Sobral Vieira Jr
Faculdade de Medicina Universidade Federal do Espírito Santo
Faculdade de Medicina Universidade Vila Velha

AGRADECIMENTOS

Agradeço a Deus por todas as oportunidades e portas abertas na minha vida; minha família, exemplo de união e força; meu marido companheiro de todas as horas; e aos mestres tão importantes nessa trajetória, em especial ao Dr. Alexandre pelo incentivo.

RESUMO

Os leiomiomas são considerados os tumores ginecológicos benignos mais comuns, atingindo 20 a 40% das mulheres em idade reprodutiva. A prevalência na gravidez é de 3 a 10%, com uma taxa de complicações de 10 a 40%. Devido à heterogeneidade de seu comportamento na gravidez, é impossível prever seu curso. Localizam-se mais frequentemente no corpo e fundo uterinos, sendo os mais comuns os subserosos e intramurais. A queixa clínica mais frequente é dor abdominal, e há aumento do risco de aborto espontâneo, parto prematuro e ruptura prematura de membranas amnióticas. Distocia funcional e apresentação fetal anômala são as principais causas da alta taxa de cesariana (33%). A leiomiomatose uterina associa-se ainda a placenta prévia, descolamento de placenta, retenção placentária e hemorragia pós-parto. O manejo de miomas na gestação deve ser conservador com analgésicos comuns e/ou opioides e tocolíticos. As indicações de cirurgia são em casos especiais, dados os riscos materno-fetais, e convergem basicamente para tumores pediculados, torcidos ou que tenham evoluído para necrobiose asséptica.

Palavras-chave: Gravidez; Mioma; Miomectomia; Nascido vivo.

ABSTRACT

Leiomyomas are considered the most common benign gynecological tumors, affecting 20 to 40% of women of reproductive age. The prevalence in pregnancy is 3 to 10% with a complication rate of 10 to 40%. Due to the heterogeneity of its behavior in pregnancy, it is impossible to predict its course. They are located most frequently in the body and uterine fundus, the most common being subserous and intramural. The most frequent clinical complaint is abdominal pain, and there is an increase the risk of miscarriage, preterm labor and premature rupture of amniotic membranes. Functional dystocia and anomalous fetal presentation are the main causes of the high cesarean rate (33%). Uterine leiomyomatosis is associated with placenta previa, placental detachment, placental retention and postpartum hemorrhage. The management of fibroids during pregnancy should be conservative with common analgesics and/or opioids and tocolytics. Surgery indications are in special cases, given the maternal-fetal risks, and basically converges to pedicled, twisted tumors that have evolved to aseptic necrobiosis.

Keywords: Pregnancy; Fibroids; Myomectomy; Born alive.

LISTA DE FIGURAS

- Figura 1** - Macroscopia: múltiplos miomas. Lesões arredondadas com superfície brancacenta.....133
- Figura 2** - Diagnóstico pré gestacional: Leiomioma uterino. a) USG transvaginal mostra massa hipoecórica consistente com um leiomioma no corpo uterino esquerdo sem invasão definitiva na faixa endometrial. b) HSG mostra distorção da linha endometrial com efeito de massa extrínseca na região fúndica esquerda. c) RNM confirma distorção na linha endometrial por leiomioma uterino esquerdo com componente submucoso de 50%, correspondendo ao efeito de massa extrínseca observado na HSG.....200
- Figura 3** - Diagnóstico pré gestacional: a) Histeroscopia: leiomioma submucoso. b) Laparoscopia: Leiomioma subseroso.200
- Figura 4** - Diagnóstico na gestação: Leiomioma. a) Gestante com 6 semanas, USG mostra um saco gestacional intrauterino e um grande mioma fúndico a esquerda. b) Mesma paciente com 17 semanas com aumento do tamanho do mioma compatível com degeneração rubra.....211
- Figura 5** - Diagnóstico na gestação: Leiomioma. a) Gestante com 6 semanas, USG mostra um saco gestacional intrauterino e um grande mioma fúndico a esquerda. b) Mesma paciente com 17 semanas com aumento do tamanho do mioma compatível com degeneração rubra.....29
- Figura 6** - Aspectos laparoscópicos do tratamento do leiomioma subseroso: a) Inventário da cavidade pélvica. b) Incisão longitudinal do peritônio visceral. c-d) Clivagem e exérese do leiomioma. e-f) Síntese da área cruenta e revisão da hemostasia.29
- Figura 7** - Aspectos da miólise como alternativa de tratamento do leiomioma.300

LISTA DE ABREVIações

FIGO	Federação Internacional de Ginecologia e Obstetrícia
GnRH	Hormônio liberador de gonadotrofina humana
HSG	Histerossalpingografia
PRISMA	Preferred Reporting Items for Systematic Reviews and Meta-Analyses
RNM	Ressonância nuclear magnética
SERM	Modulador seletivo para receptor de estrogênio
PERM	Modulador seletivo para receptor de progesterona
SIU	Sistema intrauterino
SUA	Sangramento uterino anormal
USG	Ultrassonografia

SUMÁRIO

1	INTRODUÇÃO	10
1.1	JUSTIFICATIVA.....	11
1.2	OBJETIVOS.....	11
1.3	MÉTODOS.....	11
2	REVISÃO DA LITERATURA	122
2.1	CONCEITO.....	122
2.2	CLASSIFICAÇÃO.....	122
2.3	ETIOLOGIA.....	144
2.4	FATORES DE RISCO.....	1616
2.4.1	Idade	1616
2.4.2	Etnia	16
2.4.3	Genética	1717
2.4.4	Fatores reprodutivos	1717
2.4.5	Hormônios endógenos	1717
2.4.6	Hormônios exógenos	1818
2.4.7	Obesidade	1818
2.4.8	Estilo de vida	1818
2.4.9	Fatores ambientais	1818
2.4.10	Hipertensão arterial e diabetes melito	1818
2.5	INCIDÊNCIA E PREVALÊNCIA.....	1919
2.6	DIAGNÓSTICO.....	1919
2.6.1	Antes da gestação	1920
2.6.2	Durante a gestação	211
2.7	QUADRO CLÍNICO.....	222
2.7.1	Antes da gestação	222
2.7.2	Durante a gestação	222
2.7.3	Após a gestação	24
2.8	MANEJO CLÍNICO.....	244
2.8.1	Antes da gestação	244
2.8.1.1	Contraceptivos orais.....	255
2.8.1.2	Progesterona.....	255
2.8.1.3	Agentes fibrinolíticos: Acido Tranexâmico e Acido Mefenâmico.....	266
2.8.1.4	Agonistas GnRH.....	266
2.8.1.5	Antagonistas GnRH.....	266
2.8.1.6	Inibidores de Aromatase: Letrozole.....	266
2.8.1.7	Antagonista de receptores de estrogênio: Fulvestrant.....	266
2.8.1.8	Moduladores seletivos de receptores de estrogênio (SERMs): Raloxifeno, Tamoxifeno e Toremifeno.....	27
2.8.1.9	Moduladores seletivos de receptores de progesterona: Mifepristona, Asoprisnil, Ulipristal.....	2727
2.8.1.10	Fármacos andrógenos: Danazol e Gestrinona.....	2727

2.8.2	Durante a gestação.....	2828
2.9	MANEJO CIRÚRGICO	2828
2.9.1	Antes da gestação	2828
2.9.1.1	Miomectomia.....	311
2.9.1.2	Histerectomia	322
2.9.2	Durante a gestação.....	322
2.9.3	Após a gestação	333
3	CONCLUSÃO.....	344
4	REFERÊNCIAS	366

1 INTRODUÇÃO

Leiomioma é o tumor benigno mais comum em mulheres no menacme, é encontrado em 80% das peças de histerectomia e está presente em 5 a 70% das mulheres em idade fértil (TANOS; BERRY, 2018; GRACIA; CARMONA, 2020), e de acordo com Sparic et al. (2016), uma vez presente, pode afligir sua portadora com diferentes morbidades.

Trata-se de lesões proliferativas, monoclonais que derivam principalmente das células dos músculos lisos do útero. Entretanto, sua gênese também pode se dar a partir dos vasos sanguíneos uterinos. É composto por ampla matriz extracelular rica em colágeno, fibronectina e proteoglicano. Observa-se ainda abundante colágeno tipo I e III com fibrilas exuberantemente desordenadas (DUHAN; SIROHIWAL, 2010).

Existem algumas condições reconhecidamente comuns às portadoras do leiomioma, desta forma notabilizam-se entre os principais fatores de risco para sua ocorrência a idade, menarca precoce, etnia, ausência de atividade física, maus hábitos alimentares, obesidade e antecedentes familiares. Especialmente presente na 5ª década de vida, não está claro se este achado se deve a maior formação ou aumento do crescimento da lesão secundária às alterações hormonais próprias do período. Sombriamente, pode haver um viés para esta conclusão qual seja a inclinação dos ginecologistas em indicar a histerectomia após a prole familiar estar completa (PARKER, 2007).

Segundo argumentam Cañete Palomo e Martin (2013), desafortunadamente, não é possível prever o surgimento dos sintomas ou a velocidade do crescimento da lesão leiomiomatosa, destarte por não haver estudos robustos acerca do melhor acompanhamento a ser realizado em pacientes assintomáticas ou àquelas que recusam o tratamento proposto. Nada obstante é fato validado que os miomas podem reduzir de tamanho no período pós-parto e na pós-menopausa. Assim sendo, o tratamento pode ser postergado em pacientes assintomáticas após exclusão diferencial de massas ovarianas através de exames de imagem (CAÑETE, 2013).

Embora silenciosos, em cerca de 30% das portadoras, estes tumores também podem provocar consequências expressivas. Entre os seus sintomas mais

corriqueiros apresentam-se a dor pélvica e a menorragia que são dependentes da localização e tamanho dos tumores cujas considerações sistematizam a atual classificação da Federação Internacional de Obstetrícia e Ginecologia (FIGO) (PHELIPPEAU; FERNANDEZ, 2016). Assim, a triagem para tratamento, quer seja clínico ou cirúrgico encontra fundamento na apurada avaliação do tamanho, do número e da posição dos leiomiomas sendo os principais recursos diagnósticos disponíveis a ultrassonografia, a ressonância nuclear magnética e a histeroscopia (OLALLA et al., 2020; TESTA et al., 2016).

Por fim, de acordo com Parazzini, Tozzi e Bianchi (2016), estando presentes em cerca de 3 a 12% das gestantes, estes tumores podem interferir no curso natural da gravidez sucedendo um risco aumentado de aborto espontâneo, má apresentação fetal, placenta prévia, parto prematuro, cesariana e hemorragia periparto. Embora os miomas possam afetar negativamente o desfecho da gravidez, o impacto de seu tratamento, particularmente em termos quantitativos, não é claro.

1.1 JUSTIFICATIVA

Leiomiomas são incomuns na gestação, destarte sua ocorrência suscita dúvidas assistenciais sobretudo em razão das possíveis complicações quer sejam da doença quer sejam das possibilidades de tratamento. Discutir o tema é relevante considerando sua preciosidade de ocorrência e as diversas dúvidas pertencentes a suas possíveis intervenções.

1.2 OBJETIVOS

Revisão de literatura sobre o tema abordado.

1.3 MÉTODOS

Para a elaboração deste estudo, foi realizado uma revisão de literatura sobre o tema. A revisão bibliográfica foi conduzida conforme a metodologia PRISMA (Preferred Reporting Items for Systematic Reviews and Meta-Analyses), que consiste em um *checklist* com itens e fluxogramas e abrange tanto as revisões

sistemáticas quanto as meta-análises.

Foram utilizados fontes primarias e secundarias de materiais já elaborados como livros, revistas, jornais e artigos científicos, incluindo os publicados virtualmente. Coletados dados nas seguintes bases: LILACS, MEDLINE, PUBMED, SCIELO, SCIENCE DIRECT.

2. REVISÃO DA LITERATURA

2.1 CONCEITO

Leiomiomas são tumores monoclonais que derivam do tecido muscular liso, benignos, compostos de miofibroblastos desordenados envoltos por abundante quantidade de matriz extracelular que justifica parcela substancial do volume dos tumores. Frequentemente são encontrados no corpo uterino, entretanto podem ainda acometer a cérvix uterina, os ligamentos uterinos e eventualmente os ovários e as trompas uterinas (BRADLEY; QUADE STANLEY, 2008; ZALOUDEK; HENDRICKSON; SOSLOW, 2011; OLALLA et al., 2020).

2.2 CLASSIFICAÇÃO

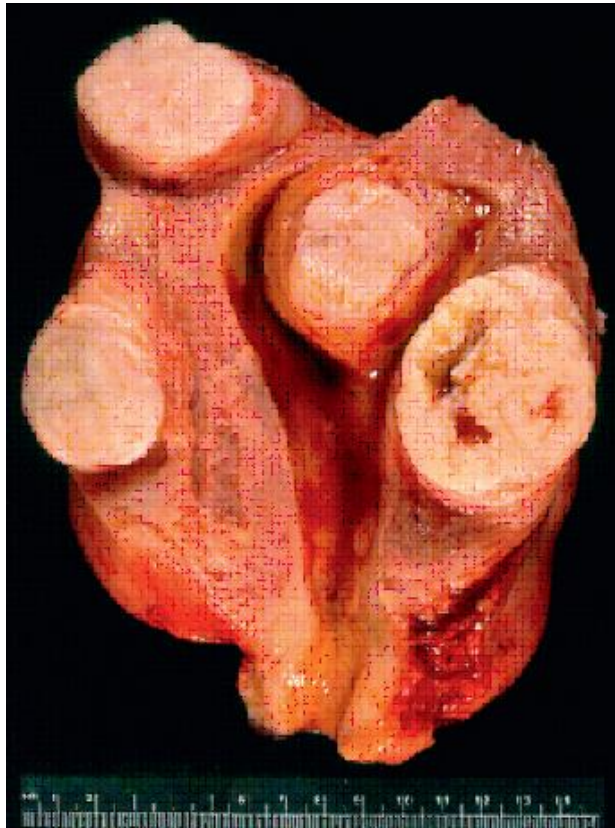De acordo com Zaloudek, Hendrickson e Soslow (2011) e, Tanos e Berry (2018), os leiomiomas são classificados principalmente considerando a histologia e a imunohistoquímica. Assim, quanto a histologia apresenta diversos subtipos histológicos (Tabela 1) cuja diferenciação dependerá de múltiplos critérios, entre eles o tipo celular diferenciado dentro do grupo muscular liso, a presença e o tipo de necrose tumoral, o grau de atipia citológica, o índice mitótico e a relação da lesão com as estruturas adjacentes e a distância. Contudo, são similares macroscopicamente e se apresentam como tumores esféricos e firmes, frequentemente múltiplos com superfície branca e trabeculada (Figura 1).

Tabela 1 - Classificação histológica dos leiomiomas.

Leiomioma	Leiomioma mitoticamente ativo Leiomioma celular Leiomioma celular hemorrágico Leiomioma atípico (leiomioma bizarro) Leiomioma epitelióide Leiomioma mixóide Leiomioma vascular Lipoleiomioma Leiomioma com outros elementos Leiomioma com células hemopoiéticas Leiomiomatose difusa Leiomioma dissecante
Tumor muscular liso de potencial maligno incerto	
Leiomiossarcoma	Leiomiossarcoma epitelióide Leiomiossarcoma mixóide
Outros tumores musculares lisos	Leiomioma metastatizante benigno Leiomiomatose intravenosa Leiomiomatose peritoneal disseminada

Fonte: ZALOUDEK; HENDRICKSON; SOSLOW, 2011.

Figura 1 - Macroscopia: múltiplos miomas. Lesões arredondadas com superfície brancacenta.



Fonte: Blaustein's Pathology of the Female Genital Tract.

Considerando a imunohistoquímica, as células musculares lisas do miométrio normal e igualmente as do leiomioma reagem com anticorpos à actina muscular, actina muscular alta-lisa, desminina e caldesmon. Apesar de menor importância se comparada com anticorpos, há outras reações a vimentina e citoqueratina.

Resta ainda a presença das importantes alterações citogenéticas que estão presentes em aproximadamente 40% dos leiomiomas como rearranjo no braço curto do cromossoma 6 e deleções do braço longo do cromossomo 7. De acordo com Zaloudek, Hendrickson e Soslow (2011), a Federação Internacional de Ginecologia e Obstetrícia classifica clinicamente os leiomiomas considerando: a sua localização, o seu grau de aprofundamento no miométrio, e a sua relação com miométrio, conforme demonstrado na Tabela 2.

Tabela 2 - Classificação FIGO de leiomiomas.

Submucoso	0	Pediculado intracavitário
	1	< 50% intramural
	2	> 50% intramural
Intramural	3	Intramural em contato com endométrio
	4	Intramural
	5	Subseroso e > 50% intramural
Subseroso	6	Subseroso e < 50% intramural
	7	Subseroso pediculado
Outros	8	Outros (ligamento redondo, ligamento largo etc)
Híbridos	2 - 5	

Fonte: ZALOUDEK; HENDRICKSON; SOSLOW, 2011.

2.3 ETIOLOGIA

Na concepção de Reis et al. (2015), o papel específico dos mediadores genéticos na transformação, proliferação, apoptose, hipertrofia celular bem como a neovascularização, ainda permanecem incertos, sendo assim, a origem do leiomioma permanece obscura, entretanto, o mecanismo molecular etiológico mais aceito é a formação de fibroblasto e de matriz extracelular disfuncionais. Ocorre que efeitos do fator de crescimento beta (β -TGF) como hipertrofia celular e *turnover* de matriz extracelular podem, ao sofrer alterações, encerrar importância no papel da transformação leiomiomatosa. Entretanto outras moléculas e a epigenética vem sendo apontados como agentes independentes e/ou sinérgicos na etiologia do

leiomioma.

Os hormônios ovarianos exercem papel importante no crescimento e desenvolvimento dos miomas (KIM; KUNTA; BULUN, 2013). O estrogênio e a progesterona mediam em ambiente local o crescimento tumoral por meio da ligação aos seus receptores, com consequente ativação de proto-oncogenes, fatores de crescimento e de seus receptores. Entretanto, apesar do estrogênio ser apontado como o principal responsável nesse processo, evidências bioquímicas, patológicas e clínicas sugerem que a progesterona, agindo por meio dos seus receptores celulares também promova a proliferação celular nos leiomiomas uterinos (GOMES et al., 2006).

Os receptores dos hormônios esteroides são encontrados no miométrio e no leiomioma (ENGLUND et al., 1998) e as interações entre receptores de estrogênio e progesterona também podem estar envolvidos na modulação da transcrição gênica em leiomiomas (MARUO et al., 2004). O estrogênio exerce efeitos fisiológicos nas células-alvo pela ligação aos seus receptores nucleares específicos, sendo conhecidos dois subtipos: os receptores de estrogênio alfa ($ER\alpha$) e beta ($ER\beta$) (MOSELNAN; POLMAN; DIJKEMA, 1996).

Assim, de fato, evidências apoiam o conceito de que o estrogênio está relacionado, pelo menos em parte, ao desenvolvimento e crescimento dos leiomiomas uterinos. Asada et al (2008) observaram que a expressão gênica do $ER\alpha$ está aumentada em leiomiomas uterinos quando comparado ao miométrio, provavelmente devido a uma alteração no padrão de metilação do DNA na região promotora do $ER\alpha$ (ASADA et al., 2008).

Os efeitos fisiológicos da progesterona são mediados pela interação com proteínas intracelulares específicas - os receptores de progesterona (PRs). O receptor de progesterona apresenta duas isoformas, A e B (PRA e PRB), os quais são produtos de um único gene (PGR), são transcritos alternativos, induzidos por estrogênio, e também da tradução de dois códons de iniciação (AUG) alternativos do mRNA que codifica PRB. Evidências clínicas e bioquímicas igualmente têm indicado um papel crucial da progesterona na tumorigênese dos leiomiomas uterinos (TIESZEN et al., 2011).

Ishikawa et al. (2010) demonstraram em um modelo xenográfico para leiomioma uterino, que a progesterona e seus receptores estimulam diretamente a proliferação tumoral, assim como o estrogênio, que junto com seus receptores

seriam responsáveis pela manutenção dessa expressão. Além disso, afirmam Matsuo, Maruo e Samoto (1997), que culturas de células primárias de miométrio e mioma, mostraram um aumento na proliferação celular quando estimuladas com progesterona ou estrogênio associado à progesterona.

Decorre ainda que além da ação dos hormônios esteroides e seus receptores, mecanismos epigenéticos, como metilação do DNA e acetilação de histonas têm sido cada vez mais associados a formação dos leiomiomas uterinos (ISLAM et al., 2013). Estudos para investigar mecanismos epigenéticos em leiomiomas uterinos demonstraram a hipometilação do DNA nesses tumores quando comparados aos tecidos adjacentes normais e foram observadas diferenças na expressão gênica e proteica das DNA metiltransferases, sugerindo que modificações pós-traducionais estejam envolvidas no desenvolvimento dos miomas (LI et al., 2003).

Recentemente, utilizando técnicas de sequenciamento do DNA, foi observado que em mulheres afro-americanas diagnosticadas com leiomiomas uterinos, vários genes apresentavam metilação e expressão gênica alterada, sugerindo que a metilação do DNA possui um papel importante nesta tumorigênese. Corroborando esses achados, Maekawa et al. (2013) verificaram que o surgimento dos leiomiomas uterinos em mulheres japonesas poderia estar associado a alterações no padrão de metilação de múltiplas regiões promotoras de genes, grande parte se apresentando hipermetilado e conseqüentemente diminuindo a transcrição gênica.

2.4 FATORES DE RISCO

2.4.1 Idade

Durante o menacme, o risco de aparecimento de leiomiomas é progressivo, estando ausentes antes da menarca e com incidência regressiva após a menopausa (OLALLA, 2020).

2.4.2 Etnia

São mais comumente diagnosticados em mulheres com ascendência africana quando comparados àquelas com descendência asiática. Aparentemente parece haver maior incidência em mulheres afroascendentes mais jovens sobressaindo as

múltiplas e grandes lesões. Interessantemente, a taxa de crescimento tumoral é maior nas afrodescendentes e a regressão tumoral após a gestação é menor quando comparadas às mulheres brancas (OLALLA, 2020; PHELIPPEAU, FERNANDEZ, 2016).

Desafortunadamente o motivo para o comportamento tumoral ser diferente entre as diferentes etnias ainda é desconhecido, todavia podem ser devidas as diferenças raciais na biossíntese e/ou metabolismo dos estrogênios assim como as diferenças na expressão e/ou função dos receptores para hormônios esteroides. Recentemente, a expressão aberrante do micro-RNA vem sendo apontada como outra possível justificativa para tal diferença (OLALLA, 2020; PHELIPPEAU, FERNANDEZ, 2016).

2.4.3 Genética

Fatores genéticos podem representar papel importante no aparecimento e desenvolvimento de leiomiomas. A existência das chamadas “famílias mioma” bem como a taxa de recorrência da lesão após miomectomia indica que mulheres com mioma têm um gene herdado ou no mínimo alguma predisposição genética para a doença (PETRAGLIA, 2016; OLALLA et al., 2020).

2.4.4 Fatores reprodutivos

A correlação inversa entre o risco de leiomioma e a paridade resta vulgar assim como o número crescente de gestações a termo reduz o risco de leiomioma. Estas associações talvez possam ser explicadas por mecanismos hormonais e não hormonais (DUHAN; SIROHIWAL, 2010).

2.4.5 Hormônios endógenos

Os leiomiomas são predominantemente observados no menacme quando os efeitos dos estrogênios, progesterona e o hormônio luteinizante estão conhecidamente relacionados a origem e crescimento destes tumores (PETRAGLIA, 2016; OLALLA et al., 2020; PHELIPPEAU; FERNANDEZ, 2016).

2.4.6 Hormônios exógenos

A correlação entre contraceptivos orais e leiomiomas no menacme ainda demonstra inconsistência, todavia a terapia de reposição hormonal na pós-menopausa confere correlação positiva com crescimento destes tumores (PETRAGLIA, 2016; OLALLA et al., 2020).

2.4.7 Obesidade

É inconsistente a correlação entre leiomiomas e obesidade. Entretanto há correlação entre obesidade e diabetes melito e neste caso, a resistência insulínica merece crédito pelo risco aumentado de desenvolvimento de miomas em razão dos níveis aumentados de IGF-1 e andrógenos (DUHAN; SIROHIWAL, 2010).

2.4.8 Estilo de vida

Variáveis como dieta, consumo de álcool, cafeína e tabaco assim como prática de atividade física e resposta a exposição ao estresse têm efeito potencial na formação e crescimento dos leiomiomas (DUHAN; SIROHIWAL, 2010).

2.4.9 Fatores ambientais

Postula-se correlação entre crescimento de miomas e fatores ambientais como irradiação (DUHAN, SIROHIWAL, 2010).

2.4.10 Hipertensão arterial e diabetes melito

Estudos apontam incremento do risco de leiomiomas em mulheres com diabetes e hipertensão arterial provavelmente em razão da estimulação pelo IGF-1 (OLALLA et al., 2020).

2.5 INCIDÊNCIA E PREVALÊNCIA

Ocorre que os leiomiomas são os tumores miometriais mais comuns em mulheres em idade fértil e acometem entre 5 e 70% das mulheres, mas esses achados podem variar considerando a metodologia empregada para diagnóstico, de acordo com a série de casos, estando presentes em cerca de 70% das mulheres entre 40 e 60 anos de idade (GRACIA; CARMONA, 2020).

Assim, resta alta a probabilidade teórica da simultaneidade entre leiomiomas e gestação, que encerra potencial crescente de coincidência considerando os episódios cada vez mais tardios de gestações. Não obstante, a progressiva democratização do uso da ultrassonografia revela a presença desta lesão em mulheres previamente assintomáticas, o que por fim nos leva a estimar que a coexistência entre gestação e leiomioma concorre entre 0,1 e 3,8% da população (GRACIA; CARMONA, 2020).

2.6 DIAGNÓSTICO

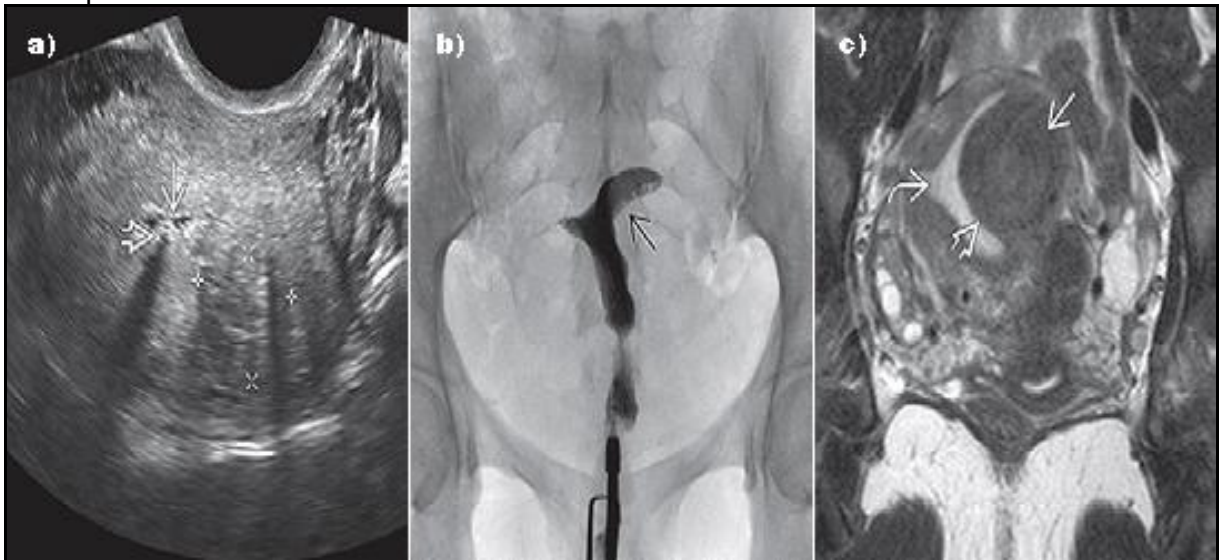
2.6.1 Antes da gestação

Embora os leiomiomas possam ser encontrados casualmente em mulheres assintomáticas, seu diagnóstico usualmente se inicia pela suspeita clínica de queixas como menstruação excessiva, dor pélvica, dispareunia e disfunção reprodutiva. Desta forma, o assistente deve proceder exame físico preciso incluindo exame abdominal e pélvico sendo imperioso avaliar o tamanho, o contorno e a mobilidade do útero (OLALLA et al., 2020; SPARIC et al., 2016).

A impressão diagnóstica poderá ser confirmada com exames de imagem pélvica onde se destaca a ultrassonografia, considerado método fácil, econômico e preciso, através do uso de sonda transvaginal ou abdominal a depender da localização e tamanho do tumor. Ao estudo ecográfico o leiomioma uterino se apresenta como um nódulo hipocóico, de limite bem definido, sem efeito acústico posterior, com vascularização periférica ao estudo Doppler, o que o diferencia do miométrio, principalmente na gestação, em que não há a interface endometrial (TESTA et al., 2016; OLALLA et al., 2020).

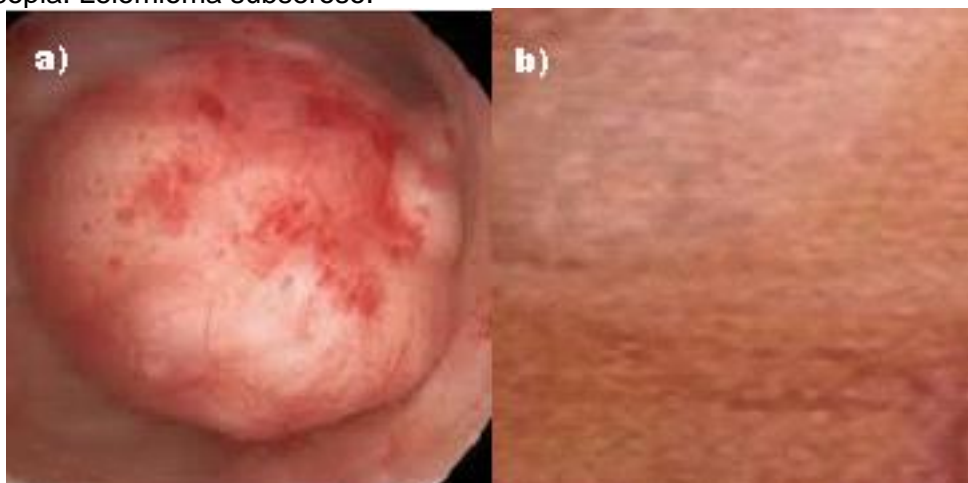
Havendo necessidade para confirmação diagnóstica ou para estadiamento, outros métodos complementares como a ressonância magnética se apresenta, e esta consegue detalhar as lesões descrevendo com acurácia seu número, tamanho e localização, mas tem limitações para uso corriqueiro já que é um método de alto custo (AYAKO et al., 2019). Por fim, merece destaque a histeroscopia, cuja técnica permite avaliar miomas submucosos caracterizando a extensão da protrusão intracavitária (SIMON et al., 2005).

Figura 2 - Diagnóstico pré-gestacional: Leiomioma uterino. a) USG transvaginal mostra massa hipocórica consistente com um leiomioma no corpo uterino esquerdo sem invasão definitiva na faixa endometrial. b) HSG mostra distorção da linha endometrial com efeito de massa extrínseca na região fúndica esquerda. c) RNM confirma distorção na linha endometrial por leiomioma uterino esquerdo com componente submucoso de 50%, correspondendo ao efeito de massa extrínseca observado na HSG.



Fonte: SHAABAN, 2015.

Figura 3 - Diagnóstico pré gestacional: a) Histeroscopia: leiomioma submucoso. b) Laparoscopia: Leiomioma subseroso.

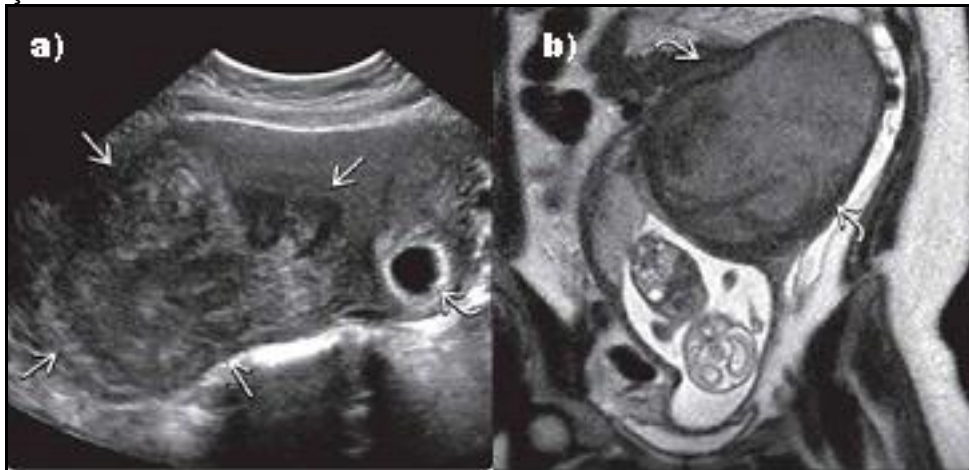


Fonte: LOBO, 2017.

2.6.2 Durante a gestação

Decorre que o descobrimento de massa pélvica na gestação vem se tornando comum com o advento da ultrassonografia obstétrica de primeiro trimestre (HADDADA et al., 2017). Cerca de metade das mulheres assintomáticas têm o diagnóstico de leiomioma na primeira ecografia de rotina da gravidez e apresentam um pico da sua prevalência aos 30-39 anos (7%) e aos 40-49 anos (14,1%) e, geralmente, localizam-se no corpo e fundo uterinos (50% e 35%, respectivamente). A sua distribuição parece ser uniforme nas paredes anterior, posterior e laterais do corpo uterino. A taxa de complicações obstétricas atribuída a leiomiomatose varia entre 10 e 40% (SIMON et al., 2005).

Figura 4 - Diagnóstico na gestação: Leiomioma. a) Gestante com 6 semanas, USG mostra um saco gestacional intrauterino e um grande mioma fúndico a esquerda. b) Mesma paciente com 17 semanas com aumento do tamanho do mioma compatível com degeneração rubra.



Fonte: WOODWARD, 2016.

2.7 QUADRO CLÍNICO

2.7.1 Antes da gestação

Entre 50-80% dos leiomiomas são assintomáticos, entretanto as manifestações clínicas são dependentes dos sintomas relacionados a localização, tamanho e número de leiomiomas (SPARIC et al., 2016; PARKER, 2007). Regularmente a queixa mais prevalente é o sangramento uterino anormal consequente a congestão uterina, anormalidades do miotamponamento, do aumento da superfície funcional endometrial, inflamação endometrial, ectasia vascular endometrial, ulceração endometrial além da associação com hiperplasia endometrial (OLALLA et al., 2020).

Outros sintomas com pressão pélvica derivam da compressão de órgãos pélvicos por tumores de grandes dimensões. Assim, a tensão vesical pode produzir tanto retenção quanto polaciúria. Da mesma forma, a compressão retal pode resultar em constipação. Também presente entre os sintomas, está a dor pélvica, como na dispareunia, dismenorreia ou ainda na degeneração ou torção tumoral (PARKER, 2007).

2.7.2 Durante a gestação

Apesar das evidências demonstrarem que os fatores primordiais na influência do comportamento dos leiomiomas na gravidez são a concentração de estrogênios, progesterona, a gonadotrofina coriônica (hCG) além do aporte sanguíneo, não é possível prever o comportamento dos leiomiomas na gestação (CHAUVEAUD; FERNANDEZ, 2004; SEGO, 2014; ZEPHIRIDIS; BRIMBIZIS; TARLATZIS, 2016; CHILL et al., 2019).

Entre as queixas, têm relevância dor abdominal e pélvica, podendo afetar até 89% das grávidas, levando a quadros algícos importantes, na maioria das vezes relacionado a degeneração vermelha, também conhecida como degeneração carnosa ou necrobiose, que ocorre devido ao infarto hemorrágico de parte do leiomioma por insuficiência vascular, que pode ocorrer em até 8% dos miomas na gestação. Este quadro requer hospitalização, fundamentalmente para analgesia, em 5-15% das mulheres. Alguns autores caracterizam a dor abdominal localizada

associada a vômito, febre baixa, leucocitose e aumento da atividade uterina, principalmente no segundo e início do terceiro trimestres da gravidez, com involução em até 10 dias após o início como a “síndrome dolorosa do leiomioma na gravidez” (CORONADO; MARSHALL; SCHWARTZ, 2000; FUCHS et al., 2019).

Sucedem durante a gestação complicações como cistite (OR = 6.55, [2.12–20.16]), anemia (OR = 2.97, [1.30–6.78]), hemorragia de primeiro trimestre (OR = 3.92, [1.62–13.26]), cujo motivo pode ser à proximidade do leiomioma ao local de implantação da placenta. Por fim, apesar de raro, é possível a ocorrência de torção de um leiomioma pediculado ou do próprio útero tracionado pelo leiomioma, resultando em quadro de abdome agudo, constituindo situação causadora de isquemia e necrose tumoral que pode requerer intervenção cirúrgica urgente em razão da intratabilidade da dor abdominal (KELLAL et al., 2010; SIMON et al.; TANOS; BERRY, 2018). Os leiomiomas podem também levar a encarceramento uterino na cavidade pélvica e provocar hidronefrose, por compressão de ureteres e retenção urinária, por compressão uretral (KARLSEN et al., 2020).

Entre as complicações obstétricas dos leiomiomas destaca-se parto prematuro (OR = 3.99, [1.66–9.56]), sendo maior o risco quanto maior o mioma ou em casos de miomas múltiplos. Observam-se ainda o polidramnio (OR = 5.12, [1.57–16.65]), e a apresentação fetal anômala com conseqüente distocia de trabalho de parto (OR = 11.79, [2.80–49.56]), sendo esta a principal causa da elevada taxa de cesariana nas pacientes com grandes miomas, pois acredita-se que a localização e o tamanho do leiomioma associados à posição do feto e da placenta possam influenciar a vascularização e contratilidade uterina (KELLAL et al., 2010; SIMON et al., 2005).

As localizações mais associadas a esta complicação são a dos miomas cervicais e dos vaginais, que causam obstrução do canal do parto. Até o presente não há consenso entre a associação dos casos de leiomioma e restrição de crescimento intrauterino, porém alguns estudos mostram aumento da incidência principalmente em pacientes com miomas submucosos (KELLAL et al., 2010; SIMON et al., 2005).

2.7.3 Após a gestação

No período puerperal, a desordem mais comumente observada é a hemorragia, sendo a principal motivo a atonia uterina, entretanto a retenção placentária merece ser lembrada (OR = 4.25, [1.49–12.11]) e terá maior incidência quando houver leiomiomas intramurais e retroplacentários. Outras condições como infecções e acidentes tromboembólicos também são encontradas (KELLAL et al., 2010; SIMON et al., 2005).

2.8 MANEJO CLÍNICO

As opções assistenciais para os leiomiomas, mesmo nos dias atuais, têm valor limitado reputando a sua relativa moderada eficácia e aos frequentes efeitos adversos. Contudo, novas terapias com foco nos receptores hormonais e na genética estão sendo estudados e poderão em tempo oportuno resultar em escolhas mais recomendáveis (SOGC, 2015). O tratamento farmacológico é uma opção para resultados a curto prazo e auxiliar ao tratamento pré-cirúrgico qualificando condição clínica da paciente e reduzindo volume da massa tumoral (TALAULIKAR, 2017).

Resta claro que o tratamento clínico ou cirúrgico conservador do leiomioma antes da gestação naturalmente parece ser a opção mais segura de abordagem considerando as possíveis complexas e perigosas interações entre as modalidades terapêuticas, a mulher, a gestação e o feto (FUCHS et al., 2019).

2.8.1 Antes da gestação

São múltiplas as dúvidas existentes referentes a indicação do tratamento do leiomioma. Dilemas como a coincidência entre lesões pequenas e infertilidade ou lesões grandes e a proximidade com a menopausa, entre tantas outras. O manejo expectante ganha importância em mulheres que estejam no climatério pré-menopausal uma vez que as lesões leiomiomatosas tendem a regredir entre seis meses e três anos após a menopausa (PEDDADA et al., 2008; DEWAAY et al., 2002), época na qual as acometidas podem se beneficiar do alívio dos sintomas.

Assim, obviamente dependendo da intensidade dos sintomas, a conduta expectante pode ser adotada neste universo de mulheres como opção de

assistência. Cabe lembrar que a combinação entre leiomioma e menopausa não constitui por si só contraindicação para terapia de reposição hormonal, apesar do aparecimento de sintomas não poder ser antecipadamente previsto (ANG; FARREL; VOLLENHOVEM, 2001; YANG et al., 2002).

O manejo clínico baseado em hormonioterapia sistêmica e contraceptivos costumam ser o tratamento de primeira escolha nesta população, especialmente para pacientes que apresentem sangramento uterino anormal de grande monta. Mas há ainda outras opções medicamentosas para tratamento clínico como agentes fibrinolíticos, anti-inflamatórios não esteroidais, análogos GnRH, moduladores seletivos de receptores de estrogênio, moduladores seletivos de receptores de progesterona, anti-progestágenos, fármacos andrógenos, SIU liberador de progesterona e ainda tratamentos não hormonais (REIS DE CARVALHO et al., 2020).

2.8.1.1 Contraceptivos orais

Não há evidências de que os contraceptivos orais de baixa dose causem o crescimento dos leiomiomas, por este motivo seu uso pode ser recomendado para controle da sintomatologia manifestada especialmente por menorragia além de possivelmente impedir o desenvolvimento de novas lesões (SAYED et al., 2011).

2.8.1.2 Progesterona

As progesteronas podem ser naturais ou sintéticas e ambas têm potencial efeito sobre o crescimento dos leiomiomas. Assim, enquanto por um lado a progesterona natural aumenta o fator de crescimento epidérmico, capaz de estimular o crescimento do leiomioma por outro lado é capaz de inibir o fator de crescimento insulina símile que pode por fim inibir o crescimento da lesão (MARUO et al., 2010). Outra via de interferência da progesterona sobre o crescimento do leiomioma é a regulação de receptores de estrogênio e progesterona (ENGLUND et al., 1998). Ocorre ainda que a progesterona tem potencial de induzir atrofia endometrial e minimizar a menstruação excessiva (TALAULIKAR, 2017).

2.8.1.3 Agentes anti-fibrinolíticos: Acido Tranexâmico e Acido Mefenâmico

Utilizados como primeira escolha para o tratamento de sangramento uterino anormal, podem ter grande valia no tratamento adjuvante da menstruação excessiva consecutiva ao leiomioma (TALAULIKAR, 2017).

2.8.1.4 Agonistas GnRH

Disponíveis em várias apresentações, podem ser utilizados sob a forma de spray nasal, injeções subcutâneas e injeções de liberação lenta. Tem por objetivo a redução das lesões em até 50% do volume dentro de três meses. Infelizmente seu tempo de uso não deve ultrapassar seis meses e após este período espera-se o crescimento do leiomioma em até doze semanas (CARR et al., 1993; FRIEDMAN et al., 1993).

2.8.1.5 Antagonistas GnRH (Cetrolide)

Atuam através do bloqueio competitivo. O ponto alto desta opção terapêutica é a falta do efeito *flare* inicial e, portanto, tem ação mais rápida (REISSMANN et al., 1994).

2.8.1.6 Inibidores de Aromatase: Letrozole

Células miometriais cultivadas sintetizam estradiol para acelerar seu crescimento. Os inibidores de aromatase podem bloquear esta atividade e por fim reduzir o crescimento do leiomioma. Letrozole inibe a conversão do andrógeno em estrógeno e pode reduzir o volume do mioma em até 46% em até doze semanas de tratamento, contudo estes resultados ainda não são suficientes para formalizar o uso do Letrozole para tratamento de leiomioma (SONG; NAVARATNAM, 2013).

2.8.1.7 Antagonista de receptores de estrogênio: Fulvestrant

Promove a degradação e a baixa regulação dos receptores de estrogênio (WAKELING; DUKES; BOWLER, 1991). Contudo não foi tão eficaz quanto a Goserelina na redução do volume tumoral e na indução de amenorreia (DONNEZ et

al., 2003).

2.8.1.8 Moduladores seletivos de receptores de estrogênio (SERMs): Raloxifeno, Tamoxifeno e Toremifeno

São drogas não esteroidais que se ligam aos receptores de estrogênio e podem atuar como agonistas para produzir efeitos específicos do tecido. São geralmente utilizados para tratamento e prevenção de recidivas de cânceres de mama positivos para receptores de estrogênio. Embora o Tamoxifeno tenha propriedades agonistas no útero, é o Raloxifeno que é mais estudado para o tratamento do leiomioma. Seu uso para tratamento de leiomioma ainda não está autorizado (DUTERTRE; SMITH, 2000; DENG et al., 2012).

2.8.1.9 Moduladores seletivos de receptores de progesterona: Mifepristona, Asoprisnil, Ulipristal

Os miomas expressam receptores de estrogênio e de progesterona e há “conversa cruzada” entre eles. Os miomas crescem principalmente durante a fase secretora do ciclo endometrial e sabidamente a progesterona exógena aumenta a atividade mitótica e a celularidade em miomas (SEAGALOFF et al., 1949; KAWAGUSCHI et al., 1991). Os moduladores de receptores de progesterona podem reduzir o tamanho dos leiomiomas bem como da sintomatologia, mas atenção deve ser dispensada aos possíveis efeitos adversos (TALAULIKAR, 2017).

2.8.1.10 Fármacos andrógenos: Danazol e Gestrinona

Competem com os andrógenos naturais, progesterona e glicocorticoides na ligação com receptores e atuam em diferentes níveis do eixo hipotálamo-hipófise-ovário-uterino. Além dos efeitos andrógenos, também reduzem os níveis de estrogênio e inibem a esteroidogênese ovariana (ACOG, 2001). Tem sido associados a redução do volume tumoral em até 25%, todavia estudos comprobatórios são necessários (KE et al., 2009).

2.8.2 Durante a gestação

O manejo de leiomiomas na gestação deve outrossim ser conservador sobretudo em razão de questões de segurança relacionadas a gestação e ao feto, havendo, portanto, enormes limitações para o uso das diversas possibilidades terapêuticas disponíveis, restando o uso racional e escalonado de analgésicos comuns e/ou opioides associados ou não a tocolíticos (REIS DE CARVALHO et al., 2020).

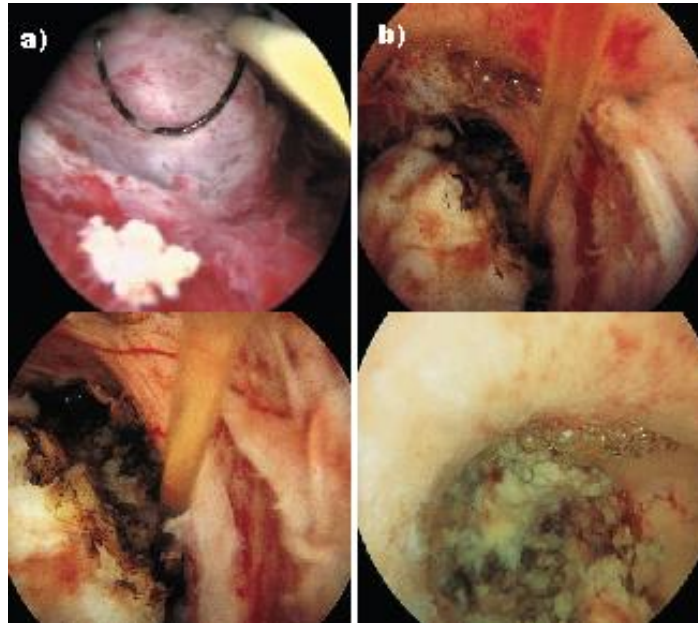
O acompanhamento ultrassonográfico oferece segurança para vigilância do crescimento fetal e do tumor, além de determinar o tamanho, o número, a localização, a ecogenicidade do mioma e sua relação com a área de inserção placentária amparando a opção de acompanhamento clínico (HADDAD et al., 2017; VITALE et al., 2013; MICHALAS; OREOPOULOU; PAPAGEORGIU et al., 1995). Ressalta-se que o uso de altas doses diárias de progesterona micronizada (300-600 mcg) parece favorecer a regressão dos sintomas em casos com suspeita de alterações degenerativas, pelo efeito no aumento do fluxo sanguíneo dos leiomiomas, em uma ou duas semanas (LEVAST et al., 2016; PELISSIER-KOMOREK et al., 2012).

2.9 MANEJO CIRÚRGICO

2.9.1 Antes da gestação

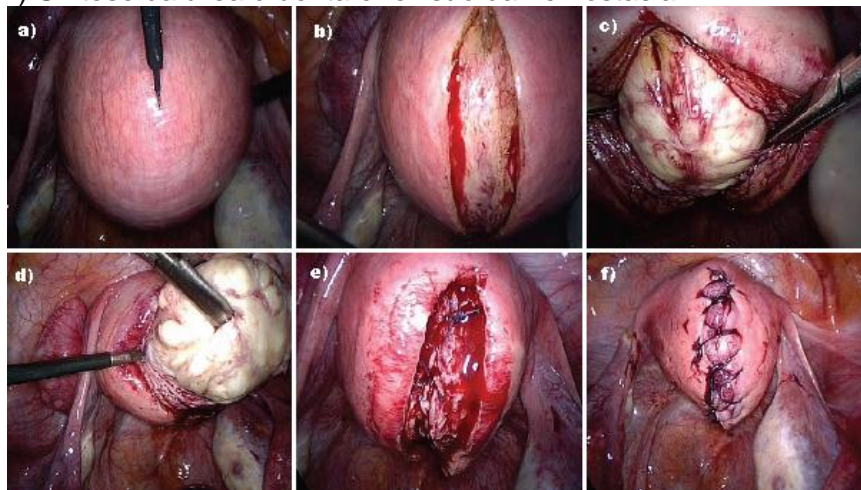
Comumente, os miomas sintomáticos intramurais e submucosos são operados e a via cirúrgica de escolha deve ser a menos invasiva possível, como aquela através da histeroscopia (Figura 8) e laparoscopia (Figura 9). Considerando o cenário de vida da paciente as opções serão a miomectomia, a histerectomia subtotal e a histerectomia total. Surgem como alternativas a cirurgia convencional os procedimentos de destruição tumoral através da embolização de artéria uterina, a ablação térmica de radiofrequência laparoscópica e a ablação de miólise (Figura 10) e ultrassom focada em ressonância magnética (JEFFREYS; AKANDE, 2016).

Figura 5 - Diagnóstico na gestação: Leiomioma. a) Gestante com 6 semanas, USG mostra um saco gestacional intrauterino e um grande mioma fúndico a esquerda. b) Mesma paciente com 17 semanas com aumento do tamanho do mioma compatível com degeneração rubra.



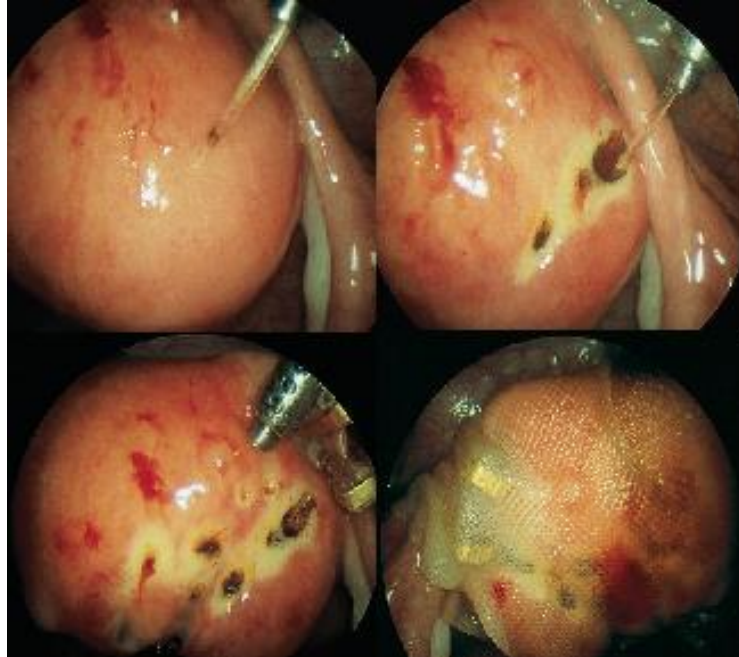
Fonte: JEFFREYS; AKANDE, 2016.

Figura 6 - Aspectos laparoscópicos do tratamento do leiomioma subseroso: a) Inventário da cavidade pélvica. b) Incisão longitudinal do peritônio visceral. c-d) Clivagem e exérese do leiomioma. e-f) Síntese da área cruenta e revisão da hemostasia.



Fonte: JEFFREYS; AKANDE, 2016.

Figura 7 - Aspectos da miólise como alternativa de tratamento do leiomioma.



Fonte: JEFFREYS; AKANDE, 2016.

A avaliação pré-operatória sempre é fundamental e deve corrigir a anemia da portadora do leiomioma além de descrever número, localização e tamanho das lesões. A utilização de terapia adjuvante aumentará possibilidade de sucesso cirúrgico. Entre os fármacos adjuvantes merecem destaque os agonistas GnRH e o acetato de Ulipristal (MUSSALAM et al, 2011).

Assim, os agonistas GnRH além de reduzirem o tamanho do leiomioma, também se associam a redução da frequência de incisão longitudinal, do tempo cirúrgico, da diminuição dos valores de hemoglobina, do tempo de internação hospitalar e das complicações pós-operatórias (LETHABY; VOLLENHOVEN; SOWTER, 2001). Enquanto o acetato de Ulipristal se associa a redução do volume da lesão e elevação das taxas de hemoglobina no pré-cirúrgico, há demandas para avaliação de parâmetros de benefícios cirúrgicos e pós-operatório de seu uso (DONNEZ et al., 2012; DONNEZ et al., 2014).

Outros recursos vêm sendo empregados durante a cirurgia com objetivo de qualificação de resultados pós-cirúrgicos como Misoprostol, Ocitocina, Vasopressina, Bupivacaína e Epinefrina, agente antifibrinolíticos bem como embolização das artérias uterinas e torniquete pericervical (RIESS et al., 2011; CHANG et al., 2006; WANG et al., 2004; CAGLAR et al., 2008; CHANG et al. 2012; IKECHEBELU;

EZEAMA; OBIECHINA, 2010).

2.9.1.1 Miomectomia

Sendo abordagem mais conservadora, é indicada para mulheres que desejam a manutenção do útero a revelia da prole, quando a sintomatologia advém de menstruação excessiva, dor pélvica e/ou compressão de órgãos adjacentes e em alguns casos de infertilidade (CARRANZA-MAMANE; HAVELOCK; HEMMINGS, 2015).

Entretanto, enquanto há menor probabilidade de lesão ureteral através da miomectomia, há maior correlação com sangramento cirúrgico superior ao da histerectomia. Cabe alertar a candidata ao procedimento de miomectomia que cerca de 15% das pacientes apresentarão recidiva de leiomioma das quais 10% terão indicação para histerectomia entre 5 a 10 anos após a cirurgia conservadora. Este risco de recorrência sofrerá influência da idade da mulher, número de lesões pré-operatórias, tamanho uterino, doenças associadas e número de partos (YOO et al., 2007). Outrossim, ressalta-se a importância de informar a mulher candidata do procedimento sobre a possível necessidade de converter a cirurgia conservadora em radical durante o ato operatório (LEFEBVRE et al., 2002).

A miomectomia pode ser realizada através de histeroscopia, laparoscopia, minilaparotomia ou laparotomia. Sendo reservada a via histeroscópica para as lesões submucosas (tipo 0, I e II) menores que 50 mm. As lesões tipo II podem exigir abordagem cirúrgica complementar (MUNRO, 2001; CNGOF, 2011). A ablação endometrial pode suceder a miomectomia, quando a indicação for motivada pela menstruação excessiva, entretanto a perfuração uterina é uma preocupação a ser prevenida (LOFFER, 2005).

A miomectomia laparoscópica, segundo compreendem Jin et al. (2009) e Malzoni et al. (2011), tem como benefícios a menor intensidade de dor pós-operatória, a menor perda sanguínea, a rápida recuperação além da estética, mas, por outro lado, Lemyre et al. (2012) e Gyamfi-Bannerman et al. (2012), afirmam que tem como prejuízos, possíveis lesões de punção e a menor qualidade da cicatriz da histerorrafia a longo prazo, quando poderá elevar riscos de rotura uterina.

A minilaparotomia demonstra melhor condição técnica de histerorrafia se comparada a laparoscopia entretanto resulta em maior queda de hemoglobina, dor

pós-operatória, íleo paralítico e tempo de internação hospitalar (ALESSNDRI et al., 2006). Embora a técnica da miomectomia robótica esteja crescendo entre os cirurgiões ginecológicos, comparações entre esta técnica e a laparoscópica apontam para maior tempo cirúrgico e maior perda sanguínea e, portanto, ainda não confere vantagens ante o método clássico (GARGIULO et al., 2012).

2.9.1.2 Histerectomia

Indubitavelmente o tratamento definitivo para a sintomatologia resultante da leiomiomatose uterina é a exérese total do útero e sua indicação fica facilitada quando o plano familiar de paridade está concluído. Entretanto o crescimento da lesão após a menopausa, mesmo em mulheres assintomáticas também é motivo robusto para indicar a extirpação uterina. Contudo, resta assegurar que a histerectomia não se trata de procedimento profilático contra o possível crescimento futuro do leiomioma. O procedimento de histerectomia deve ser realizado pela via menos invasiva e pode ser realizado por via laparotômica, videolaparoscópica e vaginal e sua escolha dependerá da indicação e da experiência do cirurgião (LEFEBVRE et al., 2002).

2.9.2 Durante a gestação

As indicações para tratamento cirúrgico dos leiomiomas durante a gravidez são excepcionais, em razão dos já descritos riscos maternos e fetais consecutivos aos procedimentos anestésicos e cirúrgicos. Por isso, o manejo cirúrgico dos leiomiomas durante a gestação deve ser desencorajado quer seja em razão da possibilidade de complicações hemorrágicas eventualmente causadoras da terminação da gestação, quer seja em razão da esperada regressão tumoral no período puerperal (MILAZZO et al., 2017). Contudo há variados relatos de miomectomia durante a gestação, com resultados perinatais satisfatórios inclusive apontando para redução da prematuridade e da amniorrexe prematura (LEVAST et al., 2016; BHATLA et al., 2009).

Assim, os tratamentos cirúrgicos para miomas durante a gravidez visam principalmente, o controle da dor intratável clinicamente e da hemorragia. Além destas indicações, a cirurgia pode igualmente ser indicada em casos de miomas de

grande volume principalmente localizados em segmento uterino ou deformando o sítio placentário e quando existe distância mínima de 5 mm da lesão para a cavidade endometrial. Alguns autores reforçam estas indicações ao concluírem que o descolamento prematuro de placenta é mais frequente quando há nódulos maiores que 200 cm³, submucosos ou implantados no sítio placentário (SIMON et al., 2005; TANOS; BERRY, 2018).

A técnica cirúrgica a ser utilizada deve ser individualizada para cada paciente e a experiência do cirurgião é fundamental. As indicações convergem basicamente para intervenção durante o primeiro e segundo trimestres de gestação (ALLAMEH; ALLAMEH, 2019), observando-se as técnicas hemostáticas de miomectomia para casos de tumores pediculados, torcidos ou que tenham evoluído para necrobiose asséptica com o torniquete do pedículo e emprego de suturas hemostáticas em múltiplos planos. Estudos declaram que o acesso por laparotomia tem maior segurança se comparada a laparoscopia (HICKMAN et al., 2016). Entre os recursos para miomectomia hemostática haverá basicamente a utilização da desvascularização tumoral e o uso de planos múltiplos de sutura já que o emprego de análogos GnRH, uterotônicos, epinefrina e vasopressina merecem ser evitados (VITALE et al., 2015; LOLIS et al., 2003; PELISSIER-KOMOREK et al., 2012; LEITE, 2010).

2.9.3 Após a gestação

Em casos selecionados, a miomectomia durante a cesariana é um procedimento seguro quando realizado por cirurgiões hábeis, dependendo da localização, principalmente nos casos de miomas subserosos ou pediculados e os localizados no segmento uterino inferior que dificulta a histerotomia segmentar transversa. Deve ser evitada nos casos de miomas volumosos, fúndicos, intramurais e os localizados na região cornual podendo comprometer a fertilidade futura (MU et al., 2011).

3. CONCLUSÃO

Leiomiomas são lesões proliferativas monoclonais benignas que apresentam hiperplasia celular e desordem de miofibroblastos além de marcada quantidade de matriz extracelular, em sua maioria encontrados no corpo uterino que, todavia, não é seu único sítio.

As pistas para sua origem, ainda obscura, encontram lugar na epigenética, genética e hormônios ovarianos. Entretanto, múltiplos fatores, pessoais e ambientais, de risco são descritos e concorrem para o aparecimento e desenvolvimento destas lesões, que colaboram para a incidência irregular desta doença conforme etnia, idade, biotipo e hábitos de vida da mulher.

O quadro clínico dependerá da localização, tamanho e número dos tumores, sendo estas as variáveis utilizadas para a classificação das lesões conforme definido pela FIGO. Destarte as manifestações clínicas poderão estar ausentes, mas quando presentes a portadora poderá referir menstruação excessiva, dor pélvica, compressão de vísceras adjacentes e infertilidade.

O diagnóstico de leiomioma pode ser feito por meio do exame clínico e confirmado pela ultrassonografia transvaginal ou abdominal além de ressonância nuclear magnética, histeroscopia e laparoscopia.

Embora a maioria das gestantes permaneçam assintomáticas durante a gestação, 10 a 30% destas poderão apresentar crescimento súbito e importante do leiomioma, criando nexos com abortamento, parto prematuro, distocias de parto, hemorragia e infecção pós-parto, além de dor aguda e eventualmente intratável clinicamente consecutiva a necrose central do mioma ou de sua torção.

Sua ocorrência na gestação é hoje uma realidade mais frequente em razão tanto da melhor capacidade técnica de diagnóstico quanto do aumento do número de casos de gestantes com mais de 30 anos de idade, momento em que é alta a incidência desta doença. Assim sendo, nesta população, a ultrassonografia obstétrica de primeiro trimestre é um importante instrumento para diagnóstico sobretudo de mulheres previamente assintomáticas.

Um grande arsenal assistencial está disponível para tratamento do leiomioma, indicando a relatividade dos seus resultados cujas indicações ainda enfrentam alguns dilemas considerando as características particulares das mulheres e dos

miomas. Enquanto o tratamento expectante e o medicamentoso são condutas clínicas iniciais adotadas, a histerectomia é a solução definitiva, restando a miomectomia um lugar intermediário nesta escala tanto do ponto de vista da agressividade quanto dos resultados.

Na gestação, a conduta expectante e conservadora é certamente o caminho mais seguro. Assim, orientamos, sempre que possível, o acompanhamento conservador do leiomioma na gestação, relevando-se as condições clínicas da paciente e atentando para as alterações da lesão no seguimento ultrassonográfico gestacional.

Não obstante, em casos rigorosamente triados, quando há falha de tratamento medicamentoso e preferencialmente em casos de leiomioma subseroso (tipo 7), a abordagem cirúrgica para miomectomia tem lugar, geralmente após o primeiro trimestre, restando a ponderação sobre o bem-estar materno e fetal além da qualificação da equipe e da instituição. Ressaltamos a necessidade do emprego de medidas hemostáticas adjuvantes durante o procedimento.

A miomectomia durante a gestação pode reduzir os índices de amniorrexe prematura, de parto prematuro e sua sequencia, assim seu benefício deve ser considerado no momento de sua indicação.

4. REFERÊNCIAS

ACOG (Committee on Practice Bulletins-Gynecology). ACOG practice bulletin: surgical alternatives to hysterectomy in the management of leiomyomas. **Int J Gynaecol Obstet**, v. 73, 2001, p. 285–294.

ALLAMEH, Z.; ALLAMEH, T. Successful myomectomy in the second trimester of pregnancy. **Adv Biomed Res**, v. 8, n. 60, 2019.

ANGK, W. C.; FARRELL, E.; VOLLENHOVEN, B. Effect of hormone replacement therapies and selective estrogen receptor modulators in postmenopausal women with uterine leiomyomas: a systematic review. **Climacteric**, v. 4, 2001, p.284–292.

ASADA, H.; YAMAGATA, Y.; TAKETANI, T.; MATSUOKA, A.; TAMURA, H.; HATTORI, N.; OHGANE, J.; SHIOTA, K.; SUGINO, N. Potential link between estrogen receptor-alpha genehypomethylation and uterine fibroid formation. **Molecular Human Reproduction**, v. 14, n. 9, 2008, p. 539-545.

BHATLA, N. et al. Myomectomy during pregnancy: A feasible option. **J. Obstet. Gynaecol. Res.** v. 35, n. 1, 2009, p. 173–175.

BRADLEY, J.; QUADE STANLEY, J. Uterine smooth muscle tumors. In.: **Robboy's Pathology of the Female Reproductive Tract**. 2. ed., Edinburgh: Churchill Livingstone. 2008, p. 457-485.

BRITTEN, J. L.; MALIK, M.; LEVY, G.; MENDOZA, M.; CATHERINO, W. H. Gonadotropin-releasing hormone (GnRH) agonist leuprolide acetate and GnRH antagonist cetrorelix acetate directly inhibit leiomyoma extracellular matrix production. **Fertil Steril**, v. 98, 2012, p. 1299–1307.

CAGLAR, G. S.; TASCI, Y.; KAYIKCIOGLU, F.; HABERAL, A. Intravenous tranexamic acid use in myomectomy: a prospective randomized double-blind placebo controlled study. **Eur J Obstet Gynecol Reprod Biol**, v. 137, 2008, p. 227–131.

CAÑETE PALOMO, M. L.; Martín, N. R. Abordaje de los miomas. **Medicina Clínica**, v. 141, 2013, p. 55–61.

CARR, B. R.; MARSHBURN, P. B.; WEATHERALL, P. T.; BRADSHAW, K. D.; BRESLAU, N. A.; BYRD, W. et al. An evaluation of the effect of gonadotropin-releasing hormone analogs and medroxyprogesterone acetate on uterine leiomyomata volume by magnetic resonance imaging: a prospective, randomized, double blind, placebo-controlled, crossover trial. **J Clin Endocrinol Metab**, v. 76, 1993, p. 1217–1223.

CARRANZA-MAMANE, B.; HAVELOCK, J.; HEMMINGS, R. The management of uterine fibroids in women with otherwise unexplained infertility. **J Obstet Gynaecol**

Can, 2015.

CHANG, F. W.; YU, M. H.; KU, C. H.; CHEN, C. H.; WU, G. J.; LIU, J. Y. Effect of uterotonics on intra-operative blood loss during laparoscopy-assisted vaginal hysterectomy: a randomised controlled trial. **BJOG**, v. 113, 2006, p. 47–52.

CHANG, W. C.; HUANG, P. S.; WANG, P. H.; CHANG, D. Y.; HUANG, S. C.; CHEN, S. Y. et al. Comparison of laparoscopic myomectomy using in situ morcellation with and without uterine artery ligation for treatment of symptomatic myomas. **J Minim Invasive Gynecol**, 2012;19:715–21.

CHAUVEAUD-LAMBLING, A.; FERNANDEZ, H. Fibrome et grossesse. **EMC - Gynecologie-Obstetrique**, v. 1, issue 3, 2004, p. 127–135.

CHILL, H. H.; KARAVANI, G.; RACHMANI, T.; DIOR, U.; TADMOR, O.; SHUSHAN, A. Growth pattern of uterine leiomyoma along Pregnancy. **BMC Women's Health**, 2019, p. 19:100.

CNGOF (College National des Gynécologues et Obstétriciens Français). Actualisation de la prise en charge des myomes [Myoma management recommandations]. **J Gynecol Obstet Biol Reprod**, v. 40, 2011, p. 693–708.

CORONADO, G. D.; MARSHALL, L. M.; SCHWARTZ, S. M. Complications in pregnancy, labor, and delivery with uterine leiomyomas: A population-based study. **Obstetrics and Gynecology**, v. 95, n. 5, 2000, p. 764–769.

DELABARRE, M. N. et al. Association fibrome et grossesse: à propos d'une étude sur 79 cas relevés à la Maternité régionale de Nancy entre janvier 2002 et décembre 2008. **La Revue Sage-Femme**, v. 10, 2011, p. 2-7.

DENG, L.; WU, T.; CHEN, X. Y.; XIE, L.; YANG, J. Selective estrogen receptor modulators (SERMs) for uterine leiomyomas. **Cochrane Database Syst Rev**, v. 10, 2012.

DEWAAY, D. J.; SYROP, C. H.; NYGAARD, I. E.; DAVIS, W. A.; VAN VOORHIS, B. J. Natural history of uterine polyps and leiomyomata. **Obstet Gynecol**, 2002, p. 100:37.

DONNEZ, J.; HERVAIS VIVANCOS, B.; KUDELA, M.; AUDEBERT, A.; JADOUL, P. A randomized, placebo-controlled, dose-ranging trial comparing fulvestrant with goserelin in premenopausal patients with uterine fibroids awaiting hysterectomy. **Fertil Steril**, v. 79, 2003, p. 1380-1389.

DONNEZ, J.; TOMASZEWSKI, J.; VAZQUEZ, F.; BOUCHARD, P.; LEMIESZCZUK, B.; BARO, F. et al. **Ulipristal acetate versus leuprolide acetate for uterine fibroids**. **N Engl J Med**, v. 366, 2012, p. 421-432.

DONNEZ, J.; VAZQUEZ, F.; TOMASZEWSKI, J.; NOURI, K.; BOUCHARD, P.; FAUSER, B. et al. PEARL III and PEARL III Extension Study Group. Long-term treatment of uterine fibroids with ulipristal acetate. **Fertil Steril**, v. 101, n. 6, 2014, p.

1565–1573.

DUHAN, N.; SIROHIWAL, D. Uterine myomas revisited. **European Journal of Obstetrics and Gynecology and Reproductive Biology**, v. 152, n. 2, 2010, p. 119-125.

DUHAN, N.; SIROHIWAL, D. Uterine myomas revisited. **European Journal of Obstetrics & Gynecology and Reproductive Biology**, v. 152, 2010, p. 119–125.

DUTERTRE, M.; SMITH, C. L. Molecular mechanisms of selective estrogen receptor modulator (SERM) action. **J Pharmacol Exp Ther**, v. 295, 2000, p. 431–437.

ENGLUND, K.; BLANCK, A.; GUSTAVSSON, I.; LUNDKVIST, U.; SJÖBLOM, P.; NORGRÉN, A.; LINDBLOM, B. 1998. Sex steroid receptors in human myometrium and fibroids: changes during the menstrual cycle and gonadotropin-releasing hormone treatment. **The Journal of Clinical Endocrinology and Metabolism**, v. 83, n. 11, p. 4092-4096.

FRIEDMAN, A. J.; DALY, M.; JUNEAU-NORCROSS, M.; REIN, M. S.; FINE, C.; GLEASON, R.; et al. A prospective, randomized trial of gonadotropin-releasing hormone agonist plus estrogen-progestin or progestin “add-back” regimens for women with leiomyomata uteri. **J Clin Endocrinol Metab**, v. 76, 1993, p. 1439–1445.

FUCHS, A. et al. Symptomatic uterine fibroids in pregnancy— wait or operate? Own experience. **Ginekologia Polska**, v. 90, n. 6, 2019, p. 320–324.

GARGIULO, A. R.; SROUJI, S. S.; MISSMER, S. A.; CORREIA, K. F.; VELLINGA, T.; EINARSSON, J. I. Robot-assisted laparoscopic myomectomy compared with standard laparoscopic myomectomy. **Obstet Gynecol**, v. 120, 2012, p. 284–291.

GOMES, M. T. V; CASTRO, R. A.; SILVA, I. D. C. G.; BARACAT, E. C.; LIMA, G. R.; GIRÃO, M. J. B. C. Análise da patogênese do leiomioma do útero. **FEMINA**, v. 34, n. 6, 2006, p. 381-387.

GRACIA, M.; CARMONA, F. Uterine myomas: Clinical impact and pathophysiological bases. **European Journal of Obstetrics and Gynecology and Reproductive Biology**. 2020.

GYAMFI-BANNERMAN, C.; GILBERT, S.; LANDON, M. B.; SPONG, C. Y.; ROUSE, D. J.; VARNER, M. W. Risk of uterine rupture and placenta accreta with prior uterine surgery outside of the lower segment. **Obstet Gynecol.**, v. 120, 2012, p. 1332–1337.

HADDAD, S.; SELLERET, L.; FEDIDA, B.; BENJOAR, M.; BELDJORD, S.; THOMASSIN-NAGGARA, I.; BAZOT, M. Masses annexielles et grossesse : quelle imagerie et quels diagnostics? **Imagerie de La Femme**, v. 27, 2017, p. 104-110.

HÁJEK, Z.; UHLÍR M. Micronized progesterone in the treatment of imminent necrosis of a myoma during pregnancy. Ultrasound changes during treatment. **Ceská Gynekologie**, v. 64, n. 3, 1999, p. 189-192.

HICKMAN, L. C.; KOTLYAR, A.; SHUE, S.; FALCONE, T. Hemostatic Techniques for Myomectomy: An Evidence-Based Approach. **The Journal of Minimally Invasive Gynecology**, v. 23, ISSUE 4, 2016, p. 497-504.

IKECHEBELU, J. I.; EZEAMA, C. O.; OBIECHINA, N. J. The use of tourniquet to reduce blood loss at myomectomy. **Niger J Clin Pract**, v. 13, 2010, p. 154–158.

ISHIKAWA, H.; ISHI, K.; SERNA, V. A.; KAKAZU, R.; BULUN, S. E.; KURITA, T. Progesterone is essential for maintenance and growth of uterine leiomyoma. **Endocrinology**, v. 151, n. 6, 2010, p. 2433-2442

ISLAM, M. S.; PROTIC, O.; GIANNUBILO, S. R.; TOTI, P.; TRANQUILLI, A. L.; PETRAGLIA, F.; CASTELLUCCI, M.; CIARMELA, P. Uterine leiomyoma: available medical treatments and new possible therapeutic options. **The Journal of Clinical Endocrinology and Metabolism**, v. 98, n. 3, 2013, p. 921-934.

JEFFREYS, A.; AKANDE, V. Modern management of fibroids. **Obstetrics, Gynaecology and Reproductive Medicine**, v. 26, Issue 5, 2016, p. 127-132.

JIN, C.; HU, Y.; CHEN, X. C.; ZHENG, F. Y.; LIN, F.; ZHOU, K. et al. Laparoscopic versus open myomectomy – a meta-analysis of randomized controlled trials. **Eur J Obstet Gynecol Reprod Biol**, v. 145, 2009, p. 14–21.

KARLSEN, K.; SCHIØLER, K. U.; MOGENSEN, O. et al. Relationship between a uterine fibroid diagnosis and the risk of adverse obstetrical outcomes: a cohort study. **BMJ Open**, v. 10, Issue 2, 2020.

KAWAGUSCHI, K.; FUJII, S.; KONISHI, I.; IWAI, T.; NANBU, Y.; NONOGAKI, H. et al. Immunohistochemical analysis of oestrogen receptors, progesterone receptors and Ki-67 in leiomyoma and myometrium during the menstrual cycle and pregnancy. **Virchows Arch A Pathol Anat Histopathol**, v. 419, 1991, p. 309–315.

KE, L. Q.; YANG, K.; LI, J.; LI, C. M. Danazol for uterine fibroids. **Cochrane Database Syst Rev**, Issue 3, 2009.

KELLAL, I.; HADDOUCHI, N. E.; BODY, G.; PERROTIN, F.; MARRET, H.; LECUYER, A. I. Leiomyoma during pregnancy: Which complications? **Gynecologie Obstetrique et Fertilité**, v. 38, n. 10, 2010, p. 569-575.

KIM, J. J.; KURITA, T.; BULUN, S. E. 2013. Progesterone action in endometrial cancer, endometriosis, uterine fibroids, and breast cancer. **Endocrine Reviews**, v. 34, n. 1, p. 130-162.

LEFEBVRE, G.; ALLAIRE, A.; JEFFREY, J.; VILOS, G. Hysterectomy; Society of Obstetricians Clinical Practice Committee. **J Obstet Gynaecol Can**, n. 109, 2002.

LEITE, G. K.; KORKES, H. A.; VIANA, A. T.; PITORRI, A.; KENJ, G.; SASS, N. Myomectomy in the second trimester of pregnancy: case report. **Revista Brasileira de Ginecologia e Obstetrícia**, v. 32, 2010, p. 198-201.

LEMYRE, M.; BUJOLD, E.; LATHI, R.; BHAGAN, L.; HUANG, J. Q.; NEZHAT, C. Comparison of morbidity associated with laparoscopic myomectomy and hysterectomy for the treatment of uterine leiomyomas. **J Obstet Gynaecol Can**, v. 34, 2012, p. 57–62.

LETHABY, A.; VOLLENHOVEN, B.; SOWTER, M. Pre-operative GnRH analogue therapy before hysterectomy or myomectomy for uterine fibroids. **Cochrane Database Syst Rev**, v. 2, 2001.

LEVAST, F. et al. Management of uterine myomas during pregnancy. **Gynécologie Obstétrique e Fertilité**, v. 44, 2016, p. 350–354.

LI, S.; CHIANG, T. C.; RICHARD-DAVIS, G.; BARRETT, J. C.; MCLACHLAN, J. A. DNA hypomethylation and imbalanced expression of DNA methyltransferases (DNMT1, 3A, and 3B) in human uterine leiomyoma. **Gynecologic Oncology**, v. 90, n. 1, 2003, p. 123-130.

LOBO, R. A. **Comprehensive gynecology**. 7. ed., Philadelphia, USA: Elsevier, 2017

LOFFER, F. D. Improving results of hysteroscopic submucosal myomectomy for menorrhagia by concomitant endometrial ablation. **J Min Invas Gynecol**, v. 12, 2005, p. 254-260.

LOLIS, D. E.; KALANTARIDOU, S. N.; MAKRYDIMAS, G.; SOTIRIADIS, A.; NAVROZOGLOU, I.; ZIKOPOULOS, K. et al. Successful myomectomy during pregnancy. **Human Reproduction**, v. 18, 2003, p. 1699-1702.

MAEKAWA, R.; SATO, S.; YAMAGATA, Y.; ASADA, H.; TAMURA, I.; LEE, L.; OKADA, M.; TAMURA, H.; TAKAKI, E.; NAKAI, A.; SUGINO, N. Genome-wide DNA methylation analysis reveals a potential mechanism for the pathogenesis and development of uterine leiomyomas. **PLoS One**, v. 8, n. 6, 2013, p. e66632.

MALZONI, M.; TINELLI, R.; COSENTINO, F.; IUZZOLINO, D.; SURICO, D.; REICH H. Laparoscopy versus minilaparotomy in women with symptomatic uterine myomas: short-term and fertility results. **Fertil Steril**, v. 93, 2010, p. 2368–2373.

MARUO, T.; OHARA, N.; WANG, J.; MATSUO, H. Sex steroidal regulation of uterine leiomyoma growth and apoptosis. **Human Reproduction Update**, v. 10, n. 3, 2004, p. 207-220

MARUO, T.; OHARA, N.; YOSHIDA, S.; NAKABAYASHI, K.; SASAKI, H.; XU, Q. et al. Translational research with progesterone receptor modulator motivated by the use of levonorgestrel-releasing intrauterine system. **Contraception**, v. 82, 2010, p. 435-441.

MATSUO, H.; MARUO, T.; SAMOTO, T. Increased expression of Bcl-2 protein in human uterine leiomyoma and its up-regulation by progesterone. **The Journal of Clinical Endocrinology and Metabolism**, v. 82, n. 1, 1997, p. 293-299.

MICHALAS, S. P.; OREOPOULOU, F. V.; PAPAGEORGIU, J. S. Myomectomy

during pregnancy and caesarean section. **Human Reproduction**, v. 10, n. 7, 1995, p. 1869-1870.

MILAZZO, G. N. et al. Myoma and myomectomy: Poor evidence concern in Pregnancy. **J. Obstet. Gynaecol. Res.**, v. 43, n. 12, 2017, p. 1789-1804.

MOSSELMAN, S.; POLMAN, J.; DIJKEMA, R. ER beta: identification and characterization of a novel human estrogen receptor. **FEBS Letters**, v. 392, n. 1, 1996, p. 49-53.

MU, Y. L.; WANG, S.; HAO, J.; SHI, M.; YELIAN, F. D.; WANG, X. T. Successful pregnancies with uterine leiomyomas and myomectomy at the time of caesarean section. **Postgraduate Medical Journal**, v. 87, n. 1031, p. 601-604.

MUNRO, M. G. Abnormal uterine bleeding: surgical management – part 3. **J Am Assoc Gynecol Laparosc**, v. 8, 2001, p. 18–47.

MUSSALAM, K. M.; TAMIM, H. M.; RICHARDS, T.; SPAHN, D. R.; ROSENDAAL, F. R.; HABBAL, A. et al. Preoperative anaemia and postoperative outcomes in non-cardiac surgery: a retrospective cohort study. **Lancet**, v. 378, n. 9800, 2011, p. 1396–1407.

OLALLA, S. et al., Diagnostic evaluation of uterine myomas. **European Journal of Obstetrics & Gynecology and Reproductive Biology**, ed. 14 fev. 2020.

PARAZZINI, F.; TOZZI, L.; BIANCHI, S. Pregnancy outcome and uterine fibroids. **Best Practice and Research: Clinical Obstetrics and Gynaecology**, v. 34, 2016, p. 74-84.

PARKER, W. H. **Etiology, symptomatology, and diagnosis of uterine myomas.** **Fertility and Sterility**, v. 87, n. 4, 2007, p. 725-736.

PEDDADA, S. D.; LAUGHLIN, S. K.; MINER, K.; GUYON, J. P.; HANEKE, K.; VAHDAT, H. L. et al. Growth of uterine leiomyomata among premenopausal black and white women. **Proc Natl Acad Sci USA**, v. 105, 2008, p. 19887–19892.

PELISSIER-KOMOREK, A. et al. Myoma and pregnancy: When medical treatment is not suficiente. **Journal de Gynécologie Obstétrique et Biologie de la Reproduction**, v. 41, 2012, p. 307-310.

PETRAGLIA, F. Uterine fibroid: from pathogenesis to clinical management. **Best Practice & Research Clinical Obstetrics & Gynaecology**, v. 34, 2016, p. 1-2.

PHELIPPEAU, J.; FERNANDEZ, H. Fibromas uterinos. **EMC - Ginecología-Obstetricia**, v. 52, n. 4, 2016, p. 1–6.

REIS, F. M. et al. Hormones and pathogenesis of uterine fibroids. **Best Practice & Research Clinical Obstetrics and Gynaecology**, v. 34, 2015, p. 13-24.

REIS-DE-CARVALHO, C.; LOPES, J.; HENRIQUES, A. et al. Management of

pregnancy in case of multiple and giant uterine fibroids. **BMJ Case Rep**, v. 13, 2020, p. e235572.

REISSMANN, T.; DIEDRICH, K.; COMARU-SCHALLY, A. M.; SCHALLY, A. V. Introduction of LHRH-antagonists into the treatment of gynaecological disorders. **Human Reprod**, v. 9, 1994, p. 767–769.

RIESS, M. L.; ULRICHS, J. G.; PAGEL, P. S.; WOEHLCK, H. J. Case report: severe vasospasm mimics hypotension after high-dose intrauterine vasopressin. **Anesth Analg**, v. 113, 2011, p. 1103-1105.

SAYED, G. H.; ZAKHERAH, M. S.; EL-NASHAR, S. A.; SHAABAN, M. M. A randomized clinical trial of a levonorgestrel-releasing intrauterine system and a low dose combined oral contraceptive for fibroid related menorrhagia. **Int J Gynaecol Obstet**, v. 112, 2011, p. 126–130.

SEAGALOFF, A.; WEED, J. C.; STERNBERG, W. H.; PARSON, W. The progesterone therapy of human uterine leiomyomas. **J Clin Endocrinol Metab**, v. 9, 1949, p. 1273-1291.

SEGO (Española de Obstetricia y Ginecología). Uterine myomas (updated February 2013). **Progresos de Obstetricia y Ginecología**, v. 57, n. 7, 2014, p. 312–324.

SHAABAN, A. M. **Diagnostic Imaging: Gynaecology**. Philadelphia, USA: Elsevier, 2015.

SIMON, S. M.; NOGUEIRA, A. A. et al. Leiomiomas uterinos e gravidez. **Revista Brasileira de Ginecologia e Obstetricia**, v. 27, n. 2, 2005.

SOGC (Clinical Practice Guideline). The Management of Uterine Leiomyomas. **Journal of Obstetrics and Gynaecology Canada**, v. 37, n. 2, 2015, p. 157-178.

SONG, H.; LU, D.; NAVARATNAM, K.; SHI, G. Aromatase inhibitors for uterine fibroids. **Cochrane Database Syst Rev**, v. 10, 2013.

SPARIC, R.; MIRKOVIC, L.; MALVASI, A.; TINELLI, A. Epidemiology of uterine myomas: a review. **Int J Fertil Steril**, v. 9, n. 4, 2016, p. 424-435.

SUMITANI, H.; SHOZU, M.; SEGAWA, T.; MURAKAMI, K.; YANG, H. J.; SHIMADA, K. et al. In situ estrogen synthesized by aromatase P450 in uterine leiomyoma cells promotes cell growth probably via an autocrine/intracrine mechanism. **Endocrinology**, v. 141, 2000, p. 3852-3861.

SUZUKI, A.; AOKI, M.; MIYAGAWA, C.; MURAKAMI, K.; TAKAYA, H.; KOTANI, Y. et al. Differential Diagnosis of Uterine Leiomyoma and Uterine Sarcoma using Magnetic Resonance Images: A Literature Review. **Healthcare**, v. 7, n. 158, 2019.

TALAULIKAR, V. S. Medical therapy for fibroids: An Overview. **Best Practice & Research Clinical Obstetrics & Gynaecology**, v. 46, 2017, p. 48-56.

TANOS, V.; BERRY, K. E. (2018, January 1). **Benign and malignant pathology of the uterus**. *Best Practice and Research: Clinical Obstetrics and Gynaecology*. Bailliere Tindall Ltd., v. 46, 2018, p. 12-30.

TESTA, A. C.; DI LEGGE, A.; BONATTI, M.; MANFREDI, R.; SCAMBIA, G. Imaging techniques for evaluation of uterine myomas. **Best Practice and Research: Clinical Obstetrics and Gynaecology**, v. 34, 2016, p. 37–53.

TIESZEN, C. R.; GOYENECHÉ, A. A.; BRANDHAGEN, B. N.; ORTBACH, C. T.; TELLERIA, C. M. Antiprogestin mifepristone inhibits the growth of cancer cells of reproductive and nonreproductive origin regardless of progesterone receptor expression. **BMC Cancer**, v. 11, n. 207, 2011.

VITALE, S. G.; TROPEA, A.; ROSSETTI, D. et al. Management of uterine leiomyomas in pregnancy: review of literature. **Updates in Surgery**, v. 65, 2013, p. 179-182.

VITALE, S. S.; PADULA, F.; GULINO, F. Management of uterine fibroids in pregnancy: recent trends. **Current Opinion in Obstetrics and Gynecology**, v. 27, n. 6, 2015, p. 432–437.

WAKELING, A. E.; DUKES, M.; BOWLER, J. A. potent specific pure antiestrogen with clinical potential. **Cancer Res**, v. 51, 1991, p. 3867-3873.

WANG, C. J.; YUEN, L. T.; YEN, C. F.; LEE, C. L.; SOONG, Y. K. A simplified method to decrease operative blood loss in laparoscopic-assisted vaginal hysterectomy for the large uterus. **J Am Assoc Gynecol Laparosc**, v. 11, 2004, p. 370-373.

WOODWARD, P. J. **Diagnostic Imaging: Obstetrics**. 3. ed., Philadelphia, USA: Elsevier, 2016.

YANG, C. H.; LEE, J. N.; HSU, S. C.; KUO, C. H.; TSAI, E. M. Effect of hormone replacement therapy on uterine fibroids in postmenopausal women a 3-year study. **Maturitas**, v. 43, 2002, p. 35-39.

YOO, E. H.; LEE, P. I.; HUH, C. Y.; KIM, D. H.; LEE, B. S.; LEE, J. K. et al. Predictors of leiomyoma recurrence after laparoscopic myomectomy. **J Minim Invasive Gynecol**, v. 14, 2007, p. 690-697.

ZALOUDEK, C. J.; HENDRICKSON, M. R.; SOSLOW, R. A. Mesenchymal Tumors of the Uterus. In.: **Blaustein's Pathology of the Female Genital Tract**. KURMAN, R. J.; ELLENSON, L. H. E.; RONNETT, B. M. 6. ed., 2011, p: 453–527.

ZEPHIRIDIS, L. I.; GRIMBIZIS, G. F.; TARLATZIS, B. C. Infertility and uterine fibroids. **Best Practice and Research: Clinical Obstetrics and Gynaecology**, v. 34, 2016, p. 66-73.

