

UNIVERSIDADE FEDERAL DO ESPIRITO SANTO
HOSPITAL UNIVERSITARIO CASSIANO ANTONIO MORAES

ROBERTA LEAL SILVA ROSSONI

**TUBERCULOSE PERITONEAL: RELATO DE CASO E REVISÃO
BIBLIOGRÁFICA**

VITORIA

2017

ROBERTA LEAL SILVA ROSSONI

**TUBERCULOSE PERITONEAL: RELATO DE CASO E REVISÃO
BIBLIOGRÁFICA**

Monografia apresentada ao Hospital Universitário Cassiano Antônio Moraes da Universidade Federal do Espírito Santo – UFES, como requisito parcial para obtenção do título de Residência Médica em Clínica Médica

Orientadora: Dra Maria da Penha Zago Gomes

VITÓRIA-ES

2017

ROBERTA LEAL SILVA ROSSONI

**TUBERCULOSE PERITONEAL: RELATO DE CASO E REVISÃO
BIBLIOGRÁFICA**

Monografia apresentada ao Hospital Universitário Cassiano Antônio Moraes da Universidade Federal do Espírito Santo – UFES, como requisito parcial para obtenção do título de Residência Médica em Clínica Médica.

Aprovada em _____ de _____ de 2017

COMISSÃO EXAMINADORA

Maria da Penha Zago Gomes
Profª do Departamento de Clínica Médica da Universidade
Federal do Espírito Santo (UFES)
Universidade Federal do Espírito Santo (UFES)
Orientadora

Rodrigo Leal Silva
Médico Infectologista do Hospital Dr. Jayme Santos Neves
(HJSN)

Ana Carolina de Mattos Pimentel Oliveira
Médica da Unidade do Aparelho Digestivo do Hospital
Universitário Cassiano Antonio Moraes (HUCAM)
Universidade Federal do Espírito Santo (UFES)

Esta monografia é dedicada primeiramente a
Deus, meus familiares, mestres e
principalmente aos meus pacientes, nossa
principal fonte de aprendizado.

AGRADECIMENTOS

Agradeço a Deus por ser meu guia em toda a minha jornada. À minha família e marido, fonte de admiração e que sempre entendeu meus momentos de ausência. À professora orientadora Dra. Penha que sempre esteve presente me apoiando, auxiliando na construção deste trabalho e no meu aprendizado como profissional.

RESUMO

A Tuberculose é uma doença infecto-contagiosa causada por microorganismos pertencentes ao complexo *Mycobacterium tuberculosis*, sendo de alta prevalência especialmente nos países em desenvolvimento. Inúmeros fatores estão envolvidos no desenvolvimento da doença, como baixa condição sócio-econômica, comorbidades associadas a imunossupressão, uso abusivo do álcool, tabaco e outras drogas. O principal órgão acometido é o pulmão, sendo a forma pulmonar bacilífera responsável pela manutenção da cadeia de transmissão. O abdome constitui um importante sítio de acometimento extrapulmonar, com destaque para o envolvimento do peritônio. O diagnóstico depende de uma grande suspeição clínica e por vezes confundindo com outras doenças, como doença inflamatória intestinal, neoplasias ou outras doenças infecciosas. O retardo no diagnóstico pode resultar em aumento significativo da morbidade, sendo essencial seu reconhecimento precoce e tratamento adequado. Frente à dificuldade diagnóstica e importância desta patologia foi relatado um caso de Tuberculose Peritoneal e uma revisão bibliográfica sobre o tema.

Palavras-chave: Tuberculose. Peritonite Tuberculosa.

ABSTRACT

Tuberculosis is an infectious disease caused by microorganisms belonging to the *Mycobacterium tuberculosis* complex and is highly prevalent especially in developing countries. Many factors are involved in the development of the disease, such as low socioeconomic status, comorbidities associated with immunosuppression, abusive use of alcohol, tobacco and other drugs. The main organ affected is the lung, the pulmonary form being responsible for the maintenance of the transmission chain. The abdomen constitutes an important site of extrapulmonary involvement, with prominence for the involvement of the peritoneum. The diagnosis depends on a great clinical suspicion and sometimes confusing with other diseases, such as inflammatory bowel disease, neoplasias or other infectious diseases. The delay in diagnosis can result in a significant increase of the morbidity, being essential its early recognition and adequate treatment. In view of the diagnostic difficulty and importance of this pathology, a case of Peritoneal Tuberculosis and a bibliographic review on the subject were reported.

Keywords: Tuberculosis. Tuberculous peritonitis.

LISTA DE FIGURAS

Figura 1 – Alterações à tomografia computadorizada de abdome	16
Figura 2 – Alterações pulmonares à tomografia computadorizada de tórax	17
Figura 3 – Histopatológico de biópsia de peritônio.....	18
Figura 4 – Tuberculose peritoneal tipo molhada	28
Figura 5 – Espessamento peritoneal na tuberculose peritoneal.....	29
Figura 6 – Achados laparoscópicos na tuberculose peritoneal	29
Figura 7 – Tuberculose peritoneal tipo fibrótica.....	30
Figura 8 – Histopatológico de Tuberculose peritoneal	31

LISTA DE QUADROS

Quadro 1 – Exames Laboratoriais de Admissão	14
Quadro 2 – Tratamento de TB pulmonar e extra-pulmonar (exceto na meningoencefalite)	32
Quadro 3 – Tratamento de TB na insuficiência renal avançada	34

LISTA DE ABREVIATURAS

ADA – Adenosina Deaminase

BAAR – Bacilo álcool-ácido resistente

E – Etambutol

GASA – gradiente de albumina soro-ascite

H – Isoniazida

HE – hematoxilina-eosina

HUCAM – Hospital Universitário Cassiano Antônio Moraes

LCR – reação em cadeia da ligase

MT – *Mycobacterium tuberculosis*

O – Ofloxacino

OMS – Organização Mundial de Saúde

P – Pirazinamida

PCR – reação em cadeia da polimerase

R – Rifampicina

RM – Ressonância Magnética

SAME – Serviço de Arquivo Médico Estatístico

SIDA – Síndrome da Imunodeficiência Adquirida

T – Terizidona

TC – Tomografia Computadorizada

TB – Tuberculose

UFES – Universidade Federal do Espírito Santo

Z – Pirazinamida

SUMÁRIO

1 INTRODUÇÃO	11
2 DESENVOLVIMENTO	12
2.1 MATERIAL E MÉTODOS	12
2.2 OBJETIVOS	12
3 RELATO DE CASO	13
4 REVISÃO BIBLIOGRÁFICA.....	19
4.1 INTRODUÇÃO	19
4.2 EPIDEMIOLOGIA.....	21
4.3 ETIOLOGIA E FISIOPATOLOGIA.....	22
4.4 QUADRO CLÍNICO E LABORATORIAL	23
4.5 DIAGNÓSTICO	25
4.6 TRATAMENTO.....	32
5 CONCLUSÃO	36
REFERÊNCIAS.....	37
ANEXO A	39
ANEXO B	40
ANEXO C	41

1 INTRODUÇÃO

A Tuberculose (TB) é uma doença crônica infecto-contagiosa causada pelo *Mycobacterium tuberculosis*. Em 2012, cerca de 8,6 milhões de pessoas desenvolveram tuberculose, sendo em torno de 1,3 milhões de óbitos em todo mundo (PEDRO et al., 2014).

A infecção por TB apresenta distribuição universal, com maior prevalência nos países de baixo nível sócio-econômico. Outros fatores estão diretamente relacionados ao elevado número de casos, como comorbidades associadas, uso abusivo do álcool, tabaco e outras drogas, dificuldade de acesso da população aos métodos diagnósticos e longa duração do tratamento (PEDRO et al., 2014).

Os pulmões são os principais órgãos acometidos pela TB e o comprometimento abdominal ocorre em cerca de 3 a 17% dos pacientes com TB extrapulmonar (JULIEN et al., 2016). A forma abdominal pode envolver diversas estruturas como o trato gastrointestinal, fígado, baço, pâncreas, vesícula biliar, aorta e seus ramos, peritônio e linfonodos, ocorrendo frequentemente acometimento concomitante destes órgãos (ROCHA et al., 2015).

A TB Peritoneal é uma entidade rara, com alta morbimortalidade. Representa 4 a 10% de todos os casos extra-pulmonares, sendo mais comum entre os 35 e 45 anos de idade. Alguns fatores de risco incluem pacientes portadores de hepatopatia crônica, síndrome da imunodeficiência adquirida (SIDA), Diabetes mellitus, tratamento com anti-fator de necrose tumoral (TNF), pacientes em diálise peritoneal contínua e etilismo (WANDERLEY et al., 2012).

Este trabalho tem por objetivo relatar o caso de um paciente diagnosticado com TB Peritoneal durante internação na Enfermaria de Gastroenterologia do Hospital Universitário Cassiano Antônio Moraes (HUCAM) da Universidade Federal do Espírito Santo, em janeiro de 2017 e abordar uma revisão sobre o tema, alertando para importância do diagnóstico e do tratamento precoce.

2 DESENVOLVIMENTO

2.1 MATERIAL E MÉTODOS

Foi realizada uma revisão de literatura sobre TB Peritoneal usando a base de dados eletrônica PubMed (US National Library of Medicine, National Institutes of Health) e SciELO (Scientific Eletronic Library Online), tendo sido consultados artigos de revisão, consensos, ensaios clínicos e relatos de caso sobre o assunto. Os artigos e textos foram analisados e escolhidos conforme sua relevância para o tema e o propósito deste trabalho. Em um segundo momento, foi feito levantamento de dados em prontuário, que foi solicitado ao Serviço de Arquivo Médico Estatístico (SAME) do HUCAM, para descrição do relato de caso.

2.2 OBJETIVO

O objetivo desta monografia é relatar um caso de TB Peritoneal e realizar uma revisão bibliográfica sobre o assunto, alertando para a necessidade de diagnóstico precoce e tratamento adequado.

3 RELATO DE CASO

Paciente feminina, 36 anos, união estável, parda, natural de Buararema (Bahia) e residente em Barramares (Vila-Velha) há 1 ano, do lar, internada na enfermaria de Gastroenterologia do HUCAM em janeiro de 2017.

Há 02 meses apresentando quadro de dor abdominal tipo cólica, moderada intensidade, especialmente em hipocôndrio direito e epigástrico, aumento progressivo do volume abdominal, febre não aferida associada a calafrios, principalmente no período vespertino, náuseas, vômitos e perda ponderal de 3kg. Negava fatores desencadeantes ou de melhora em relação à dor, negava ou alteração do hábito intestinal.

Diagnóstico de depressão em acompanhamento com psiquiatra, em uso de risperidona 2mg/dia, ácido valpróico 500mg/dia e clonazepam 2mg/dia. Negava outras comorbidades. Gesta 3 Para 3 Aborto 0, partos normais, com acompanhamento ginecológico regular (realização anual de preventivo). Cirurgia de laqueadura tubária aos 20 anos, negando outras internações ou hemotransfusões.

Relatava uso eventual de álcool, cerca de 03 latas de cerveja 01 vez ao mês, abstinente há 03 meses. Tabagista desde os 11 anos, com carga tabágica de 12,5 maços/ano. Negava uso de drogas ilícitas, parceiro sexual fixo sem uso de preservativo. Boas condições de higiene e moradia. Sem patologias familiares digna de nota, negava contato com portadores de tuberculose ou hepatites na família.

Ao exame físico de admissão encontrava-se em regular estado geral, mucosas coradas, hidratada, acianótica, anictérica. Sem estigmas periféricos de hepatopatia crônica como eritema palmar, telangiectasias ou circulação colateral. Exame cardiovascular e respiratório normais. Abdome globoso, flácido, ruídos hidroaéreos presentes, doloroso à palpação difusa, sem sinais de irritação peritoneal, traube timpânico, macicez móvel presente.

Na internação foram aventadas as hipóteses diagnósticas de hepatopatia crônica descompensada de etiologia a esclarecer, neoplasia ginecológica e tuberculose abdominal. A paciente foi extensamente investigada para elucidação diagnóstica do

quadro, associando métodos laboratoriais, exames de imagem e laparoscopia diagnóstica.

Exames laboratoriais de admissão evidenciavam anemia hipocrômica/microcítica, ferritina elevada, trombocitose, discreto aumento de transaminase glutâmico oxaloacética (TGO) e Gama GT, albumina e pré-albumina reduzidas (déficit nutricional), deficiência de ácido fólico e aumento de proteínas inflamatórias (Proteína C Reativa e ferritina). Demais exames laboratoriais sem alterações dignas de nota. Os valores estão apresentados no Quadro 1.

Quadro 1 - Exames Laboratoriais da paciente no momento de admissão

Exames Laboratoriais de Admissão			
Exames	Resultados	Exames	Resultados
Hemácias	4,16 x 10 ³	Ferro	15
Hematócrito	32,9%	Ferritina	985,44
Hemoglobina	11,0	Sat transferrina	8%
VCM/HCM	79,08 / 26,44	Fosfatase alcalina	251
Leucócitos	7080/mm ³	GGT	59
Bastões	6%	Bilirrubina total	0,72
Neutrófilos	50%	TGO / TGP	47 / 25
Eosinófilos	1%	TAP / INR	68% / 1,23
Linfócitos	17%	Albumina	3,13
Plaquetas	531.000/mm ³	Pré-albumina	5,5
Proteína C reativa	17,2	Vitamina B12	669
Creatinina / uréia	0,45 / 25	Ácido fólico	4,7
Sódio / potássio	134 / 3,82	TSH / T4L	1,84 / 1,35

Fonte: HUCAM

Valores de referência em Anexo C

Apresentava sorologias negativas para o vírus da Imunodeficiência Humana (HIV), sífilis (VDRL), hepatite B e hepatite C, sendo orientado vacinação para hepatite B ambulatorial.

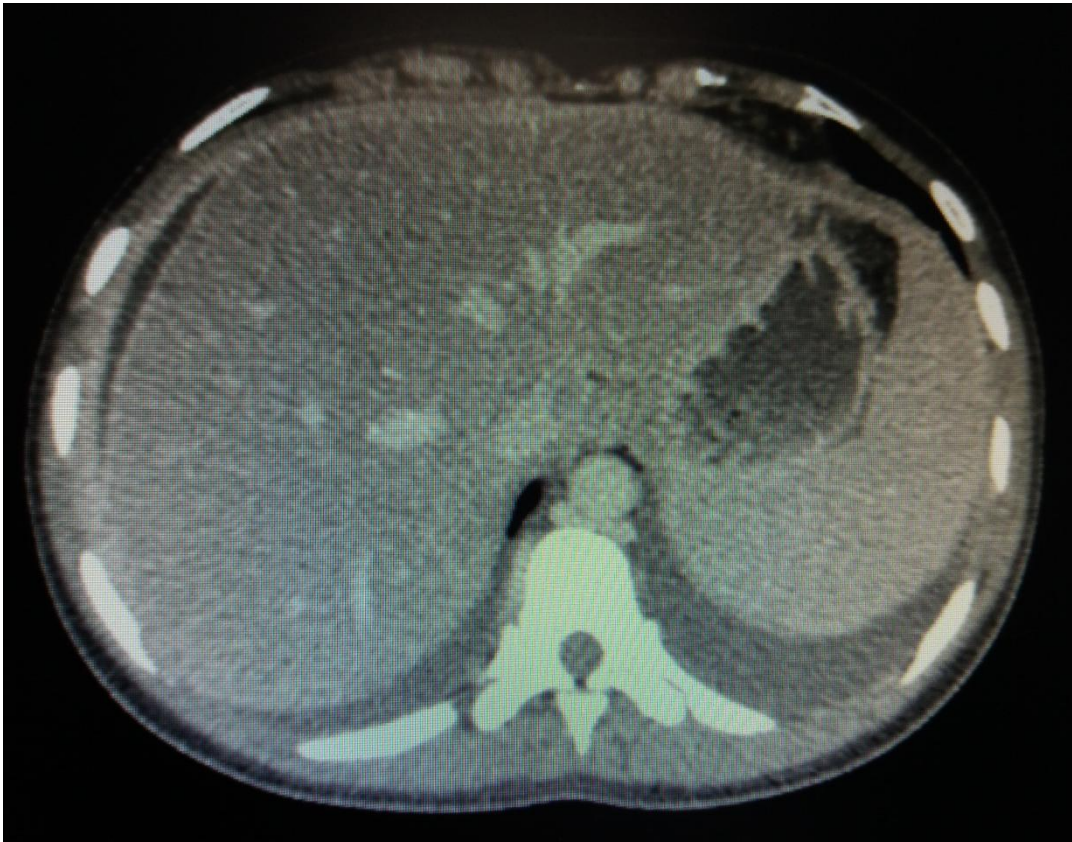Realizada paracentese diagnóstica, com drenagem de líquido de aspecto amarelo citrino, 2000 hemácias, 687 leucócitos com predomínio de mononucleares (76%), proteína total de 5,93 e albumina 2,72. Gradiente de albumina soro-ascite (GASA) de 0,41 (exsudato).

Avaliação ginecológica e de mamas sem alterações importantes. Orientado pela especialidade realização de ultrassom transvaginal, que apresentou útero com volume e contornos regulares e ecotextura miometrial heterogênea, destacando-se pequena imagem nodular hipoecóica na parede anterior sugestiva de leiomioma; colo do útero e ovários esquerdo normais; ovário direito apresentando imagem cística com debris e septações no seu interior, devendo corresponder a cisto hemorrágico; ascite volumosa com septações de permeio. Indicado complementar investigação com mamografia e controle ultrassonográfico de cisto ovariano direito a nível ambulatorial.

Realizado ultrassom abdominal com fígado de dimensões, contornos e ecotextura normais e moderada ascite. Sem outras alterações dignas e nota. Endoscopia digestiva alta normal.

Optado por prosseguir investigação com exame tomográfico. Tomografia de abdome e pelve com contraste evidenciou fígado com dimensões levemente aumentadas e diminuição da atenuação parenquimatosa sugestivo de esteatose hepática; espessamento peritoneal difuso com realce pelo contraste venoso sem caracterização de focos de espessamento nodular; ausência de linfonodomegalias e volumosa ascite, conforme Figura 1.

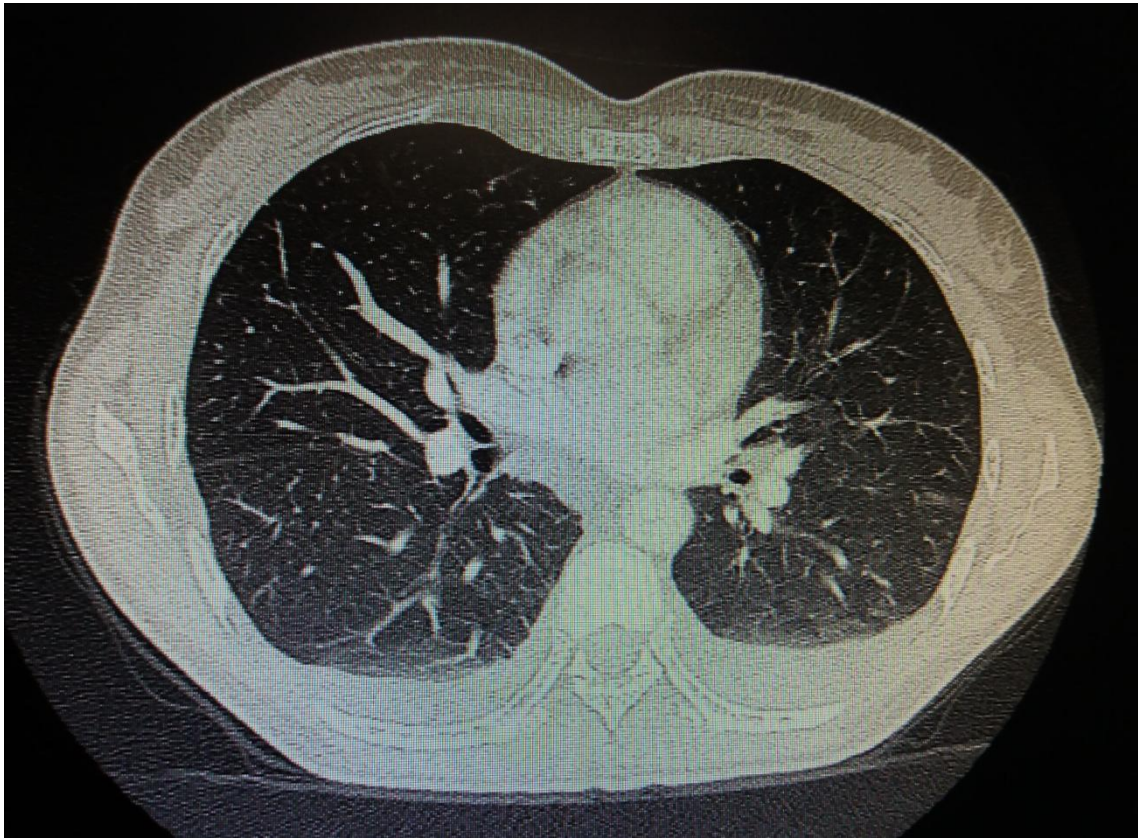
Figura 1 – Alterações à tomografia computadorizada de abdome



TC de abdome evidenciando ascite e espessamento peritoneal difuso
Fonte: HUCAM

Tomografia computadorizada de tórax apresentou irregularidades retráteis na interface pleuro-pulmonar do ápice esquerdo; espessamento de septos interlobulares nos segmentos basais do lobo inferior, com tênues opacidades em vidro fosco; raros micronódulos centrolobulares com distribuição de padrão em árvore em brotamento no segmento posterior do lobo superior direito; micronódulo pulmonar densamente calcificado no segmento lateral do lobo médio de padrão residual; linfonodomegalias mediastinais coalescentes, particularmente nas cadeias paratraqueal inferior esquerda (1,2cm) e infracarinal (1,5cm); pequeno derrame pleural bilateral, mais pronunciado à esquerda, conforme Figura 2.

Figura 2 – Alterações pulmonares à tomografia computadorizada de tórax



TC de tórax evidenciando bronquiectasias, espessamento dos septos interlobulares, opacidades em vidro fosco, derrame pleural bilateral

Fonte: HUCAM

Baseado nos achados tomográficos, associado a história clínica, aspecto do líquido ascítico e exame ginecológico sem evidências neoplásicas, a hipótese de TB Peritoneal se mostra bastante provável. Realizada nova paracentese com envio de líquido ascítico para baciloscopia com pesquisa de bacilos álcool-ácido resistente (BAAR) e cultura para micobactérias, além da pesquisa de células neoplásicas, sendo os resultados negativos. Não havia disponibilidade para realização de teste tuberculínico (PPD) no serviço.

Solicitado Parecer da Pneumologia quanto investigação e abordagem das lesões pulmonares, não sendo sugerido realização de broncoscopia com lavado/biópsia devido a localização das lesões.

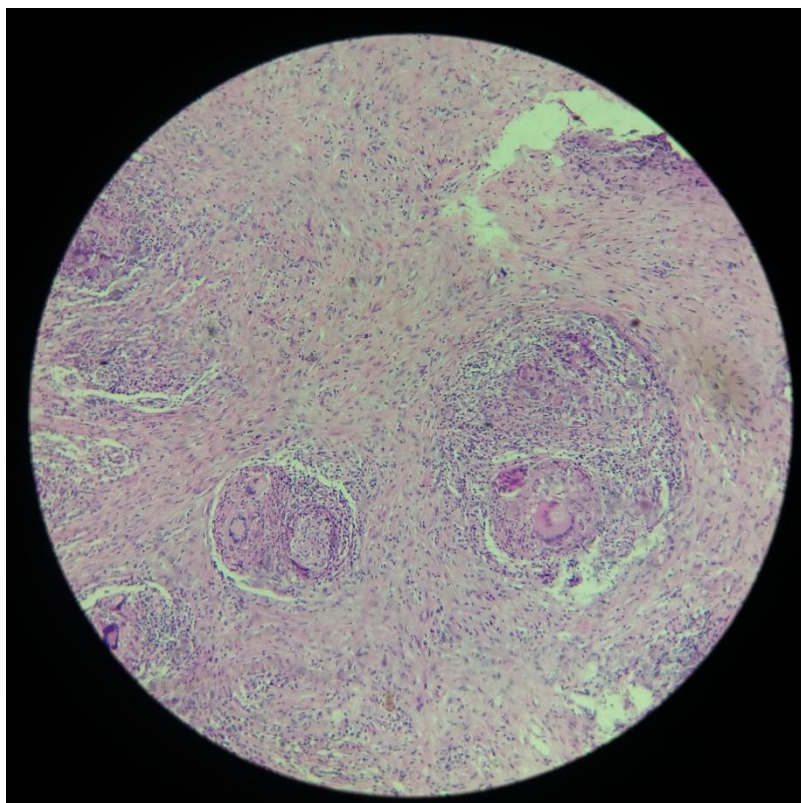
A paciente é submetida a laparoscopia diagnóstica, sendo descrita ascite loculada e peritônio difusamente espessado com múltiplas aderências, sugestivo de TB

Peritoneal. Realizada biópsias de peritônio, com envio de material para histopatológico.

Recebe alta hospitalar em bom estado geral, com programação de realizar mamografia como investigação complementar, acompanhamento de lesão ovariana com ultrassom transvaginal seriado e aguardar resultado das biópsias por laparoscopia.

O resultado do histopatológico descreve um infiltrado inflamatório com formação de granulomas, com necrose central compatível com peritonite tuberculoide necrosante e pesquisa de BAAR positiva (Figura 3).

Figura 3 – Histopatológico de biópsia de peritônio



Lâmina com coloração HE com formação de granulomas e células multinucleadas (Langhans)
Fonte: HUCAM

A paciente foi encaminhada ao programa de Tuberculose, sendo iniciado esquema padrão com rifampicina, isoniazida, pirazinamida e etambutol com programação de 06 meses, evoluindo com excelente resposta, melhora gradual dos sintomas e redução progressiva da ascite.

4 REVISÃO BIBLIOGRÁFICA

4.1 INTRODUÇÃO

A TB é uma doença infecto-contagiosa crônica de distribuição universal, causada por espécies bacterianas do Complexo *Mycobacterium tuberculosis* (ROCHA et al., 2015). Segundo dados da Organização Mundial de Saúde (OMS), estima-se quem em 2014 cerca de 9,6 milhões de pessoas desenvolveram a doença, sendo 1,5 milhões de óbitos (JULIEN et al., 2016).

O *Mycobacterium tuberculosis* (MT), também conhecido como Bacilo de Koch, foi identificado em 1882 pelo pesquisador e bacteriologista alemão Robert Koch. O baixo nível sócio-econômico, alimentação precária, baixa imunidade do hospedeiro, uso abusivo de álcool, tabaco e associação com outras comorbidades são considerados fatores importantes para a exposição ao agente causador e o crescente adoecimento da população. A doença permanece uma ameaça, principalmente nos países em desenvolvimento, sendo a 4ª causa de morte por doenças infecciosas no Brasil e umas das principais no mundo (PEDRO et al., 2014).

A TB afeta principalmente os pulmões, podendo acometer inúmeros outros órgãos, sendo denominada como TB extrapulmonar. Apesar do melhor controle da TB Pulmonar no mundo, a forma extrapulmonar tem aumentado nos últimos anos (CAVALLI et al., 2016). No Brasil, a taxa de incidência de TB em 2010 incluindo todas as suas formas foi 37,57 para 100.000 habitantes, enquanto a forma extrapulmonar teve taxa de incidência de 5,28 (ROCHA et al., 2015). De todos os sítios extrapulmonares, o linfático é o mais comum, seguido de geniturinário, óssea/articular, miliar, meníngea e abdome (URVASHI AND GREGORY, 2016). As estimativas de prevalência para TB abdominal variam entre 3% a 17% dos casos extra-pulmonares (JULIEN et al., 2016).

A TB abdominal refere-se à infecção em qualquer uma das estruturas da cavidade, incluindo peritônio, trato gastrointestinal, os gânglios linfáticos abdominais e qualquer um dos órgãos sólidos do abdome (fígado, pâncreas e baço), de forma isolada ou com envolvimento de múltiplos sítios. As regiões de acometimento mais

frequentes são o trato gastrointestinal a nível da transição ileocecal e peritônio (JULIEN et al., 2016).

A TB Peritoneal pode mimetizar várias outras condições, a sintomatologia é inespecífica e os achados de imagem não são patognomônicos, porém são altamente sugestivos quando associados ao quadro clínico e epidemiológico do paciente (ROCHA et al., 2015).

4.2 EPIDEMIOLOGIA

A TB Peritoneal afeta principalmente adultos jovens, entre 3ª e 4ª décadas de vida, sendo incomum o acometimento em crianças. Nos países em desenvolvimento tem maior prevalência no sexo feminino, raça negra, entre 20 e 40 anos. Nos países desenvolvidos o acometimento é semelhante em ambos sexos, com discreta tendência para o masculino, com idades entre 40 e 60 anos (URVASHI AND GREGORY, 2016; COLÓSIMO et al., 2006).

Inúmeros fatores estão associados ao acometimento peritoneal pela TB, entre eles a presença de doença hepática crônica, SIDA, etilismo, doença renal crônica em diálise peritoneal contínua, diabetes mellitus, neoplasias, uso de corticóides ou outros imunossupressores, especialmente anti-fator de necrose tumoral (TNF) (URVASHI AND GREGORY, 2016; MIRANDA, LANZ, NOZAR, 2016).

Nos últimos anos tem sido observado um aumento na incidência de TB Peritoneal nos países desenvolvidos, especialmente pela presença de imigrantes de áreas endêmicas como África (CAVALLI et al., 2016; TOVO et al., 2004; JULIEN et al., 2016).

4.3 ETIOLOGIA E FISIOPATOLOGIA

O Complexo MT é constituído pelas espécies *M. tuberculosis*, *M. bovis*, *M. africanum*, *M. canetti*, *M. caprae*, *M. microti*, *M. pinipedii*, que diferem na distribuição geográfica, na patogenicidade e nos hospedeiros. O MT (espécie mais comum na TB) é uma bactéria aeróbia estrita, em forma de bacilo, álcool-ácido resistente (BAAR), que não possui cápsula, esporos e não produz toxinas. A parede externa, sendo resistente à água, torna o bacilo capaz de sobreviver a situações adversas, como o ressecamento e a administração de algumas drogas antimicrobianas (PEDRO et al., 2014).

O desenvolvimento da TB Peritoneal pode ser explicado por inúmeros mecanismos. O mais aceito atualmente é a reativação de focos latentes de infecção estabelecidos no peritônio via disseminação hematogênica de um foco primário distante (usualmente pulmonar), dependendo do estado imunitário do hospedeiro (ROCHA et al., 2015; URVASHI AND GREGORY, 2016; MIRANDA, LANZ, NOZAR, 2016; COLÓSIMO et al., 2006).

Admite-se ainda a possibilidade de ruptura linfática retroperitoneal e mesentérica, resultando em focos caseosos de permeio ao peritônio. Estes focos secundários são formados pela deglutição de secreção pulmonar contendo bacilos durante a primoinfecção, com passagem através da mucosa gastrointestinal e disseminação linfonodal. (WANDERLEY et al., 2012; URVASHI AND GREGORY, 2016; JULIEN et al., 2016; GUIRAT et al., 2011).

Menos frequentemente a TB Peritoneal se origina pela disseminação através do trato gastrointestinal (nos pacientes portadores de TB ileocecal, por exemplo); de forma direta através de sítios genitourinários ou disseminação hematogênica de doença pulmonar em atividade (ROCHA et al., 2015; URVASHI AND GREGORY, 2016; (MIRANDA, LANZ, NOZAR, 2016). Pode haver ainda contaminação direta do peritônio em pacientes insuficiência renal crônica em diálise peritoneal contínua, sendo também incomum (GUIRAT et al., 2011).

4.4 QUADRO CLÍNICO E LABORATORIAL

A TB Peritoneal é uma doença insidiosa e a sua apresentação pode ser um desafio diagnóstico. Os sintomas podem se estender de semanas a meses antes da confirmação diagnóstica, com média de 04 meses (WANDERLEY et al., 2012; URVASHI AND GREGORY, 2016; COLÓSIMO et al., 2006).

Os sintomas mais comuns associados à TB Peritoneal são distensão e dor abdominal, febre e sudorese/calafrios, seguidos por emagrecimento, fadiga, mal-estar e anorexia. Alterações do hábito intestinal como diarreia são incomuns, mas podem estar presentes especialmente se houver acometimento concomitante do trato gastrointestinal (JULIEN et al., 2016). Queixas respiratórias podem estar associadas nos pacientes sintomáticos respiratórios (URVASHI AND GREGORY, 2016).

O exame físico geralmente revela ascite, que resulta da obstrução de linfáticos peritoneais impedindo sua reabsorção. O aspecto macroscópico é variável, sendo o aspecto amarelo-citrino mais comum (raramente hemorrágico ou quiloso). A ausência de sinais de hepatopatia crônica como eritema palmar, telangiectasias ou circulação colateral deve aumentar ainda mais a suspeição para possibilidade de TB Peritoneal (URVASHI AND GREGORY, 2016; GUIRAT et al., 2011).

A análise do líquido ascítico evidencia tipicamente um exsudato linfocítico, sendo gradiente de albumina soro-ascite menor que 1,1 e proteína > 2,5 a 3 g/dl. A celularidade varia entre 500 a 1500/mm³, predominando os linfócitos, exceto em pacientes portadores de insuficiência renal ou com infecção do líquido ascítico, em que predominam os neutrófilos. (WANDERLEY et al., 2012; URVASHI AND GREGORY, 2016; GUIRAT et al., 2011). Os níveis de desidrogenase láctica (DHL) no líquido peritoneal costumam ser altos. Para valores superiores a 90UI/L a sensibilidade varia entre 77 e 90%, porém com baixa especificidade (GUIRAT et al., 2011).

Os achados laboratoriais podem incluir anemia normocítica/normocrômica leve a moderada, mais provavelmente por anemia de doença crônica. (WANDERLEY et al., 2012; URVASHI AND GREGORY, 2016). Altos níveis do antígeno CA125 sérico e

no líquido ascítico também podem ser encontrados, assim como ocorre em outras patologias como neoplasia de ovário, doença inflamatória pélvica, gravidez e leiomioma. A presença de sintomas como perda de peso, ascite e altos níveis de CA125 confundem o diagnóstico levando muitas vezes a pensar em neoplasia ovariana, especialmente em pacientes do sexo feminino oriundas de áreas endêmicas para TB. Observa-se queda nos níveis de CA125 durante o tratamento da TB Peritoneal, inclusive com normalização em 1 a 2 semanas, sendo útil para avaliar resposta terapêutica. Portanto é de primordial importância considerar TB Peritoneal como uma possível causa de aumento desse marcador tumoral, especialmente quando associado a ascite (SWE et al., 2016; GUIRAT et al., 2011).

4.5 DIAGNÓSTICO

O diagnóstico da TB Peritoneal permanece um desafio, em razão de sua natureza insidiosa, da variedade de apresentações clínicas e das limitações dos testes diagnósticos disponíveis. (ROCHA et al., 2015; GUIRAT et al., 2011).

A TB Peritoneal deve ser considerada em todos os casos inexplicados de ascite exsudativa (TOVO et al., 2004). Embora a TB extrapulmonar seja paucibacilar, o diagnóstico bacteriológico (assim como o diagnóstico histológico) deve sempre ser buscado (Diretrizes da SBPT, 2009).

Muitos pacientes portadores de TB Peritoneal apresentam alterações radiológicas pulmonares, como processos cicatriciais de TB ou lesões ativas, por vezes associado a derrame pleural (MIRANDA, LANZ, NOZAR, 2016). Os achados ultrassonográficos incluem ascite (livre ou loculada), septações de fibrina e/ou espessamento peritoneal. A tomografia computadorizada é mais sensível na detecção e avaliação de espessamento do peritônio e linfonomegalias peritoneais, sendo considerada método de imagem de escolha para o auxílio diagnóstico dessa patologia (TOVO et al., 2004; COLÓSIMO et al., 2006).

Dessa forma, os achados tomográficos mais comumente encontrados na TB Peritoneal são ascite (cerca de 70% a 90% dos casos), espessamento peritoneal liso e regular com realce pelo contraste, densificação dos planos adiposos da raiz mesentérica e linfonomegalias com áreas de necrose central ou calcificação (URVASHI AND GREGORY, 2016).

A baciloscopia com pesquisa de BAAR (por meio de coloração específica Ziehl Neelsen) e cultura para micobactérias no líquido ascítico deve sempre ser realizada durante a investigação de TB Peritoneal, apesar da baixa positividade (3% e 35%, respectivamente). Para realização em meio de cultura artificial sólido o teste requer cerca de 10 a 50ml de material, porém o rendimento da cultura pode aumentar quando são utilizados volumes maiores de líquido ascítico. Entretanto, o MT requer de 4 a 8 semanas para crescer em meio de cultura tradicional, acarretando em atraso no diagnóstico confirmatório e início do tratamento. O advento do sistema automatizado Bactec (meio de cultura líquido) reduziu este tempo para cerca de 2

semanas. (PEDRO et al., 2014; URVASHI AND GREGORY, 2016; GUIRAT et al., 2011). Comparando os dois meios de cultura, o meio líquido apresentou maior sensibilidade na detecção de micobactérias atípicas, melhor especificidade e maior valor preditivo negativo, porém com custo mais alto (GUIRAT et al., 2011).

A determinação da atividade de adenosina deaminase (ADA), enzima de metabolismo das purinas presente na maturação monócitos, macrófagos e linfócitos T, está frequentemente elevada no líquido ascítico de pacientes portadores de TB Peritoneal. A sensibilidade e especificidade da ADA em ascite tuberculosa são em torno de 100% e 97%, respectivamente, para valores superiores a 33U/L, e ao contrário da cultura o cultivo é feito rapidamente, podendo se tornar uma ferramenta útil nos centros com disponibilidade, especialmente em áreas endêmicas onde técnicas invasivas como laparoscopia não estão disponíveis. (URVASHI AND GREGORY, 2016; MIRANDA, LANZ, NOZAR, 2016; JULIEN et al., 2016).

Os testes imunológicos disponíveis para detecção de TB Peritoneal incluem o teste tuberculínico (PPD), determinação de interferon-gama e quantificação de imunoglobulina específica (GUIRAT et al., 2011).

O teste tuberculínico (PPD) avalia a memória celular contra antígenos de micobactérias. Após injeção subcutânea, esses antígenos estimulam a produção de citocinas responsáveis pela resposta cutânea (induração). Testes positivos (>5mm) não são específicos para doença ativa e refletem contato prévio, podendo ser positivos em cerca de 50% dos pacientes com TB Peritoneal (URVASHI AND GREGORY, 2016). Testes negativos podem ser encontrados, especialmente em pacientes imunossuprimidos (COLÓSIMO et al., 2006). A interpretação depende de cada paciente, histórico vacinal, contactantes de pacientes com TB e sintomas de doença ativa (GUIRAT et al., 2011).

A determinação in vitro de interferon-gama (IGRA) produzido por linfócitos T secundária à resposta imune celular é um teste quantitativo que avalia a resposta imune contra antígenos específicos do MT, com uma sensibilidade de 89% para o diagnóstico de formas latentes de TB Peritoneal se níveis > 3,2UI/mL. Apesar de promissor como substituto do teste tuberculínico, sua disponibilidade e prática são reduzidas (GUIRAT et al., 2011; TEIXEIRA, ABRAMO, MUNK, 2007).

O antígeno 43-kDa é uma proteína presente essencialmente em alguns tipos de micobactérias (*tuberculosis, bovis e africanum*) e é secretado em grande quantidade na presença de processo infeccioso ou quando submetidas a cultura. A determinação do anticorpo IgG específico no líquido ascítico em resposta ao antígeno 43-kDa da TB tem alta sensibilidade e especificidade, porém com alto custo e realizado apenas em centros especializados (GUIRAT et al., 2011; TEIXEIRA, ABRAMO, MUNK, 2007).

Testes moleculares para diagnóstico de TB Peritoneal incluem reação em cadeia da polimerase (PCR) e amplificação gênica por reação em cadeia da ligase (LCR), com capacidade rápida de isolamento do *Mycobacterium tuberculosis* (entre 24 a 48 horas). O alto custo dos testes e a necessidade de profissional especializado em biologia molecular são os principais fatores limitantes na prática clínica (PEDRO et al., 2014; GUIRAT et al., 2011).

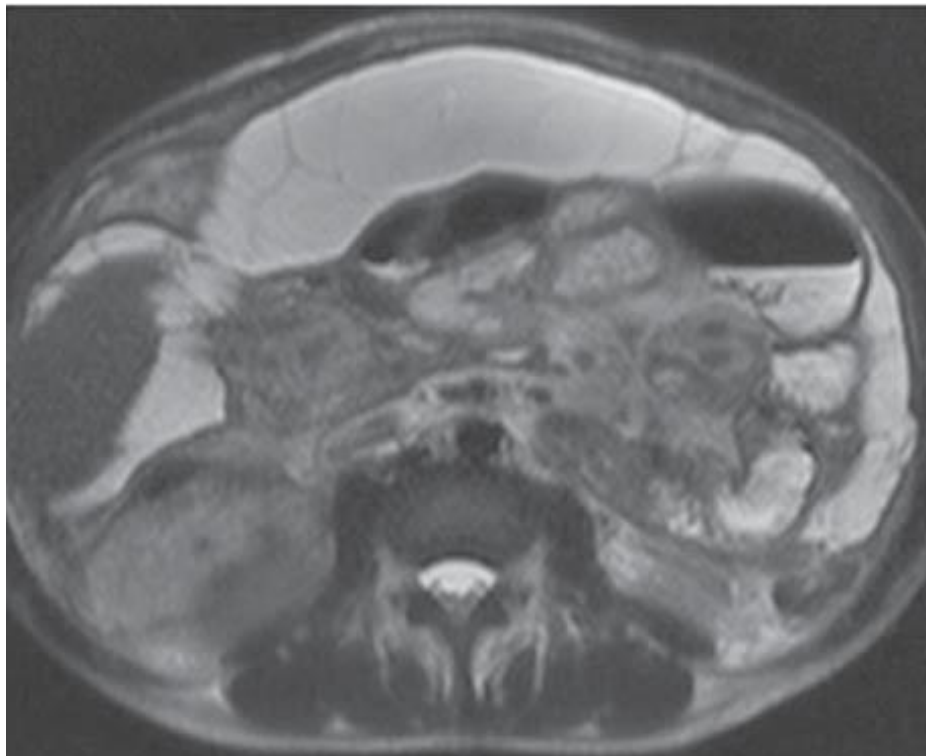
Em 2010, recomendou-se o uso do teste molecular rápido *GeneXpert® MTB/RIF* para o diagnóstico da TB e resistência à rifampicina em adultos (importante indicador de TB multirresistente). Trata-se de método de amplificação de ácidos nucleicos, que permite a detecção simultânea de *MT* e a triagem de resistência à rifampicina, por meio da PCR em tempo real, com sensibilidade superior à baciloscopia e semelhante à da cultura. Ainda não substitui a microscopia convencional nem o cultivo do microorganismo, ambos necessários para monitorar o tratamento e a detecção de resistência a outras drogas. Em 2013 a OMS incluiu a definição de caso novo todo paciente cuja amostra biológica apresentar-se positiva na baciloscopia, na cultura ou no método rápido, como o *GeneXpert® MTB/RIF* (PEDRO et al., 2014).

O procedimento considerado padrão ouro no diagnóstico da TB Peritoneal é a laparoscopia com biópsia de peritônio, permitindo o diagnóstico confirmatório em 85 a 90% dos casos (CAVALLI et al., 2016; URVASHI AND GREGORY, 2016; TOVO et al., 2004; MIRANDA, LANZ, NOZAR, 2016). A biópsia pode revelar granulomas caseosos em 100% dos pacientes e se torna positiva para BAAR em até 74%. (WANDERLEY et al., 2012) As complicações mais observadas incluem perfuração intestinal e sangramento de grandes vasos, principalmente nas formas fibroadesivas da doença (URVASHI AND GREGORY, 2016; GUIRAT et al., 2011).

Biópsia peritoneal guiada por ultrassom ou tomografia também pode ser consideradas, com menor risco de complicações (URVASHI AND GREGORY, 2016; TOVO et al., 2004; GUIRAT et al., 2011).

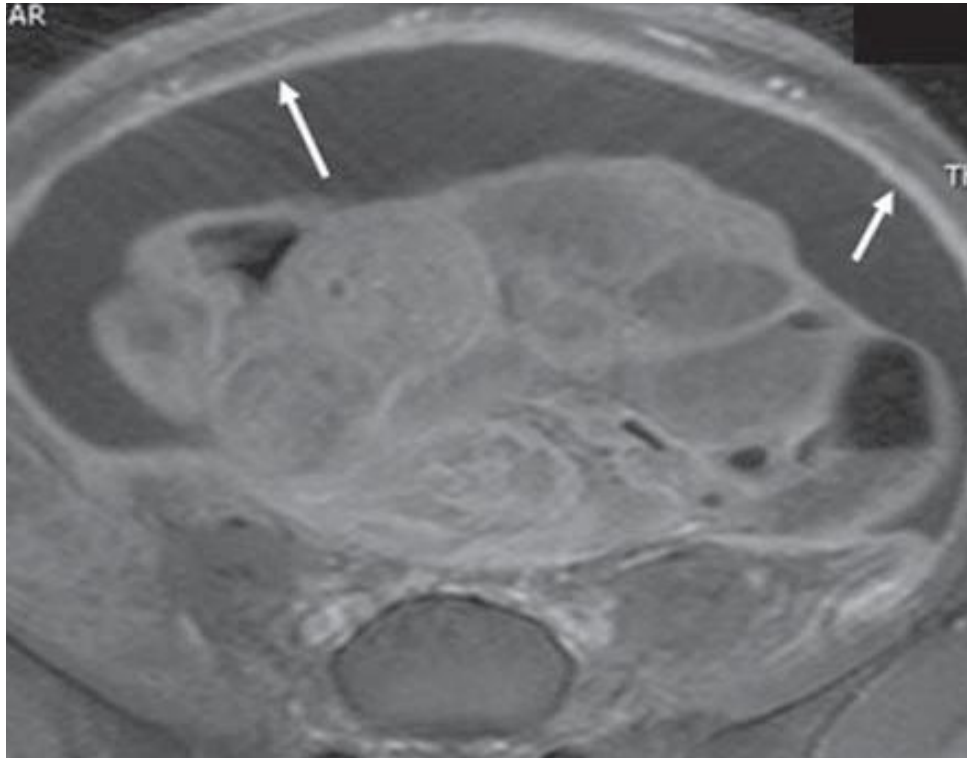
Apesar de certa dificuldade em diferenciar as suas diversas formas de apresentação (e com considerável sobreposição entre os padrões observados), a TB Peritoneal é classicamente dividida, em função dos seus aspectos macroscópicos, em três tipos: seca, molhada e fibrótica. O tipo molhado (Figura 4) manifesta-se notadamente por ascite livre ou loculada, podendo ou não estar associado a espessamento peritoneal liso e difuso (Figura 5); no tipo seco predominam o espessamento peritoneal e mesentérico com nódulos caseosos (Figura 6), linfonomegalias e adereências fibrosas; já o tipo fibrótico (Figura 7) caracteriza-se por acentuado espessamento peritoneal e adereências de alças intestinais, dando aspecto clínico de massa (“omental cake”), podendo se assemelhar a carcinomatose peritoneal (ROCHA et al., 2015; SIAL, BILAL, PERRI, 2016; MIRANDA, LANZ, NOZAR, 2016).

Figura 4 – Tuberculose peritoneal tipo molhada



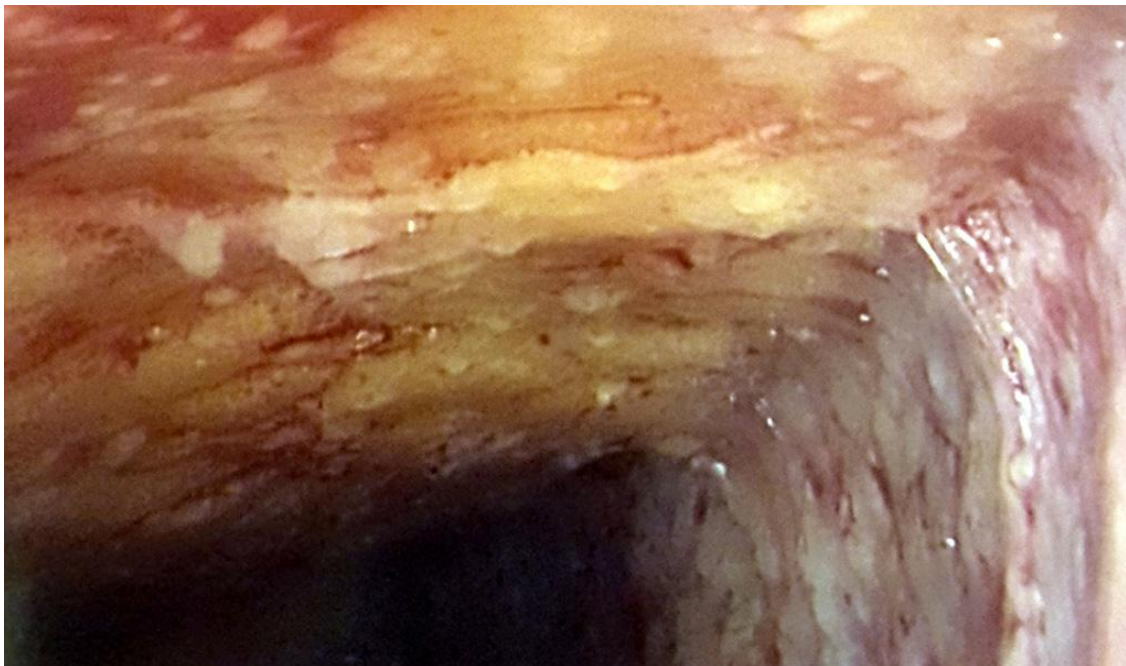
RM de abdome evidenciando ascite com múltiplos septos finos
Fonte: ROCHA et al., 2015

Figura 5 – Espessamento peritoneal na tuberculose peritoneal



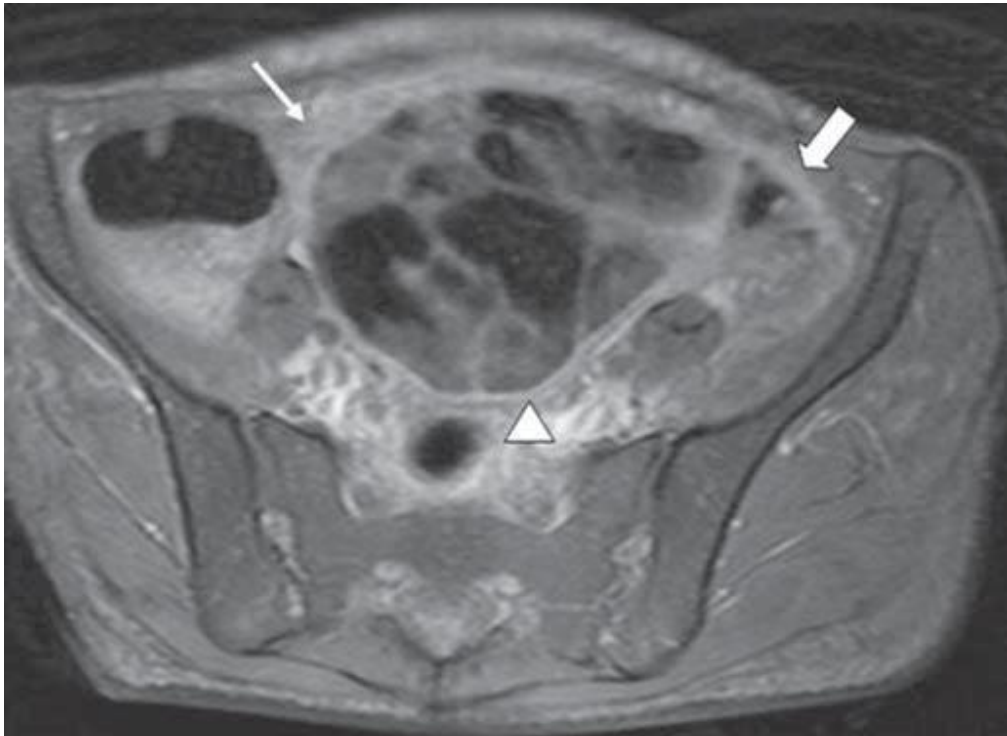
RM de abdome mostrando espessamento peritoneal difuso liso e regular
Fonte: ROCHA et al., 2015

Figura 6 – Achados laparoscópicos na tuberculose peritoneal



Laparoscopia mostrando múltiplos nódulos peritoneais compatível com TB Peritoneal
Fonte: SIAL, BILAL, PERRI, 2016

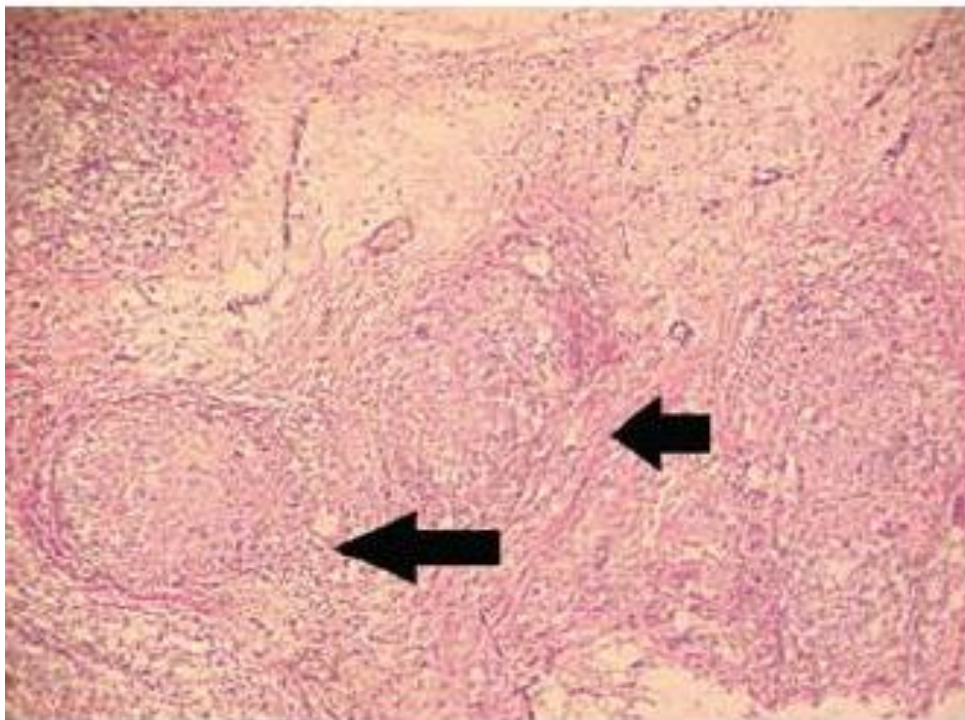
Figura 7 – Tuberculose peritoneal tipo fibrótica



RM de abdome mostrando espessamento peritoneal e aderências de alças intestinais
Fonte: ROCHA et al., 2015

Histologicamente, as lesões típicas de TB correspondem a infiltrado inflamatório linfocitário não específico, com formação de granulomas contendo células gigantes multinucleadas (células de Langhans) envolvendo uma área central de necrose, tipicamente caseosa (Figura 8). Apesar de sugestiva, tal apresentação não é patognomônica, podendo estar presentes em outras doenças granulomatosas, sendo necessária a identificação do bacilo no interior da lesão (GUIRAT et al., 2011).

Figura 8 – Histopatológico de Tuberculose peritoneal



Biópsia peritoneal evidenciando formação de granulomas com necrose central e células gigantes multinucleadas
Fonte: GOMEZ-ALDANAI, 2013

O diagnóstico diferencial da TB Peritoneal inclui outras causas de ascite como hepatopatia crônica descompensada, neoplasia de ovários, carcinomatose peritoneal, outras micobacterioses não tuberculosas, sarcoidose peritoneal, peritonite secundária a diálise peritoneal contínua, entre outras (URVASHI AND GREGORY, 2016; MIRANDA, LANZ, NOZAR, 2016).

4.6 TRATAMENTO

As recomendações internacionais padronizadas para o tratamento de portadores de TB Peritoneal seguem o mesmo esquema utilizado no tratamento da forma pulmonar, que consiste em regimes antituberculosos de seis meses, incluindo rifampicina (R), isoniazida (H), pirazinamida (Z) e etambutol (E), sendo os dois primeiros meses (fase intensiva) contendo todas as drogas, seguido por quatro meses adicionais (fase de manutenção) contendo apenas R e H, conforme mostrado no Quadro 2 (Diretrizes da SBPT, 2009; JULIEN et al., 2016; GUIRAT et al., 2011).

Quadro 2 – Tratamento de TB pulmonar e extra-pulmonar (exceto na meningoencefalite)

Esquema	Fármacos	Peso	Dose	Meses
2RHZE Fase intensiva	RHZE	Até 20 kg	R: 10 mg/kg/dia H: 10 mg/kg/dia Z: 35 mg/kg/dia E: 25 mg/kg/dia	2
		20-35 kg	2 comprimidos	
		36-50 kg	3 comprimidos	
		> 50 kg	4 comprimidos	
		4 RH* Fase de manutenção		
20-35 kg	2 comprimidos			
36-50 kg	3 comprimidos			
> 50 kg	4 comprimidos			

Fonte: III Diretrizes para Tuberculose da Sociedade Brasileira de Pneumologia e Tisiologia, 2009

Algumas recomendações clínicas ainda estendem o tratamento de TB abdominal por mais de 06 meses, porém não há evidências que suportem esse tempo de tratamento. Regimes longos estão associados a aumento dos custos, maiores riscos de toxicidade por exposição prolongada às drogas e má aderência, podendo aumentar das taxas de mortalidade e de cepas de TB resistentes aos medicamentos (JULIEN et al., 2016; GUIRAT et al., 2011).

Revisão recente da Cochrane em 2016 demonstra três ensaios clínicos randomizados comparando regimes de seis meses com os de nove meses para o tratamento de adultos com TB intestinal e peritoneal. Os regimes utilizados consistiam de isoniazida, rifampicina, pirazinamida e etambutol. Todos os ensaios

excluíram crianças, portadores de SIDA ou outras comorbidades, grávidas e pacientes que fizeram uso de antituberculostáticos nos últimos 05 anos. Entre os resultados mais relevantes na comparação dos dois grupos não houve diferença significativa na taxa de cura e cicatrização das lesões; a recaída foi um evento incomum e não foi observada diferença estatisticamente significativa em relação aos efeitos adversos; poucos óbitos foram constatados e todos ocorreram nos primeiros quatro meses de tratamento, o que indicava não estar relacionado a duração do tratamento. Por fim, nenhuma evidência foi encontrada que sugira necessidade de tratamento por mais de seis meses, já que não houve benefício incremental nos regimes de nove meses no que diz respeito à cura clínica ou recaída ao final da terapia proposta (JULIEN et al., 2016).

Na suspeita de falência de tratamento, deve prolongar a utilização do esquema básico até o resultado da cultura e do teste de sensibilidade. Considerar também a possibilidade de infecção por micobactérias não-tuberculosas, erro na dosagem dos medicamentos, irregularidade no uso dos medicamentos em caso de regimes autoadministrados e absorção inadequada dos medicamentos (mais rara) (Diretrizes da SBPT, 2009). O esquema de TB multirresistente está exemplificado em Anexo B.

A associação de TB com algumas comorbidades pode levar a alterações no esquema padrão e/ou tempo de tratamento (Diretrizes da SBPT, 2009).

Pacientes com TB e portadores de SIDA são tratados com esquema padrão por 06 meses, sem necessidade de alterações, sendo o tratamento da TB prioridade em relação ao início da terapia antiretroviral (iniciar cerca de 2 a 4 semanas após o início do antituberculostáticos se possível). Nos diabéticos considerar a extensão do tratamento para 09 meses e substituir o hipoglicemiante oral por insulina durante o tratamento (manter glicemia de jejum ≤ 160 mg/dL) (Diretrizes da SBPT, 2009).

Nos pacientes portadores de TB e insuficiência renal o uso de R, H e Z são seguras e podem ser prescritas nas dosagens normais. O tratamento deve ser modificado nos casos com clearance de creatinina ≤ 30 mL/min ou em diálise. Recomenda-se evitar estreptomicina (S) e E; caso não haja outra alternativa, administrá-las em doses reduzidas e com intervalos maiores. Na impossibilidade do uso do esquema

básico, outros medicamentos são recomendados, conforme Quadro 3 (Diretrizes da SBPT, 2009).

Quadro 3 – Tratamento de TB na insuficiência renal avançada

Medicamento	Dose e frequência
Isoniazida	300 mg/dia ou 900mg/3 × semana
Rifampicina	600 mg/dia ou 600mg/3 × semana
Pirazinamida	25-35 mg/kg por dose/3 × semana
Etambutol	15-25 mg/kg por dose/3 × semana
Etionamida	250-500 mg/dose/diariamente
Estreptomicina	12-15 mg/kg/dose/2-3 × semana
Amicacina	12-15 mg/kg/dose/2-3 × semana

Fonte: III Diretrizes para Tuberculose da Sociedade Brasileira de Pneumologia e Tisiologia, 2009

Pacientes com TB que tenham sido submetidos a transplante, portadores de neoplasia maligna ou em uso de medicamento imunossupressor o tratamento pode ser prolongado para 9 meses (Diretrizes da SBPT, 2009).

Na presença de doença hepática associada a TB os esquemas podem ser alterados de acordo com os níveis de transaminases e gravidade da hepatopatia. Lembrando que R, H e Z são hepatotóxicas, porém R é a que menos causa dano hepatocelular e raramente provoca hepatotoxicidade sem uso combinado com H. Em contrapartida, Z é a mais hepatotóxica delas. O principal mecanismo de hepatotoxicidade é por lesão aguda do tipo hepatocelular, sendo incomum a presença de lesão colestática. Na presença de doença hepática com transaminases normais pode ser usado esquema padrão por 06 meses. Porém, na vigência de cirrose hepática o esquema não contará com uso de H ou Z, sendo substituídos por outras drogas (levofloxacino, moxifloxacino, ofloxacino ou cicloserina) e maior duração de tratamento, cerca de 12-18 meses. (Diretrizes da SBPT, 2009).

O papel dos corticosteróides é controverso e faltam dados baseados em evidências que suportem seu uso. A intervenção cirúrgica é reservada para complicações

decorrentes de aderências, abscessos e hemorragia (URVASHI AND GREGORY, 2016; GUIRAT et al., 2011).

A resposta terapêutica costuma ser relativamente rápida. A febre desaparece em menos de duas semanas e a ascite em 30 a 90 dias. Nos casos tratados, a mortalidade é cerca de 5% (COLÓSIMO et al., 2006).

5 CONCLUSÃO

O caso clínico relatado corrobora os achados da revisão bibliográfica para o possível diagnóstico de TB Peritoneal, evidenciando mulher jovem com início recente de ascite e perda de peso, apresentando líquido ascítico sob a forma de exsudato, associado a espessamento peritoneal difuso e alterações fibrocicatríciais pulmonares ao exame de imagem. A laparoscopia evidencia tais achados e a biópsia revela presença de granuloma com necrose central e bacilos no interior. Infelizmente a confirmação por baciloscopia não foi possível, sendo iniciado o tratamento com esquema padrão baseado na confirmação histológica, com boa resposta ao tratamento clínico.

A TB Peritoneal representa um grande desafio, pela variabilidade de apresentações clínicas e pelos achados de imagem inespecíficos, podendo levar a atrasos no diagnóstico e desenvolvimento de complicações. O diagnóstico requer um alto grau de suspeição e a doença apresenta boa resposta ao tratamento e prognóstico favorável. Uma vez que nem sempre é possível o isolamento do agente, o diagnóstico e a decisão do tratamento dependem da integração de dados epidemiológicos, clínicos, imaginológicos e laboratoriais.

REFERÊNCIAS

1. CAVALLI, Zoé; ADER, Florence; VALOUR, Florent; SAISON, Julien; BOUSSEL, Loïc; DUMITRESCU, Oana; PERPOINT, Thomas; CHIDIAC, Christian; MAY, Thierry; FERRY, Tristan. Clinical Presentation, Diagnosis, and Bacterial Epidemiology of Peritoneal Tuberculosis in Two University Hospitals in France. **Infectious Diseases And Therapy**, v. 5, n. 2, p.193-199, jun. 2016
2. COLÓSIMO, Ana Paula; SILVA, Afonso Carlos; BALIELO, Luana Marques; PAULA, Lisandra Araújo de; COSTA, Luciana de Oliveira; SILVA, Lorena Carla Lima e. Tuberculose peritoneal: relato de caso. **Rev Med Minas Gerais**. v. 16, n. 2, p.110-112, 2006
3. Diretrizes da SBPT. III Diretrizes para Tuberculose da Sociedade Brasileira de Pneumologia e Tisiologia. **J Bras Pneumol**. v. 35, n. 10, p.1018-1048, out. 2009
4. GOMEZ-ALDANA, Andrés José. Tuberculosis peritoneal con niveles elevados de CA 125. **Rev.fac.med.**, v. 61, n. 3, p. 311-314, Sept. 2013
5. GUIRAT, A.; KOUBAA, M.; MZALI, R.; ABID, B.; ELLOUZ, S.; AFFES, N.; JEMAA, M. Bem; FRIKHA, F.; AMAR, M. Ber;; BEYROUTI, M.I. Peritoneal tuberculosis. **Clinics And Research In Hepatology And Gastroenterology**, v. 35, n. 1, p. 60-69, jan. 2011
6. JULIEN, Sophie; JAIN, Siddharth; RYAN, Hannah; AHUJA, Vineet. Six-month therapy for abdominal tuberculosis. **Cochrane Database Of Systematic Reviews**, p.1-46, nov. 2016
7. MIRANDA, Luciana; LANZ, Cláudia; NOZAR, Fernanda. Tuberculosis abdominal. **Rev Méd Urug**. v. 28, n. 3, p.199-204, dez. 2012
8. PEDRO, Heloísa da Silveira Paro; NARDI, Susilene Maria Tonelli; FINARDI, Amanda; MORAES, Eloise Brasil de; OLIVEIRA, Rosângela Siqueira; PEREIRA, Maria Izabel Ferreira; MACHADO, Ricardo Luiz Dantas; CASTIGLIONI, Lilian. Cenário atual da tuberculose. **Hansen Int**, v. 39, n. 1, p.40-55, maio 2014
9. ROCHA, Eduardo Lima da; PEDRASSA, Bruno Cheregati; BORMANN, Renata Lilian; KIERSZENBAUM, Marcelo Longo, TORRES, Lucas Rios; D'IPPOLITO, Giuseppe. Tuberculose abdominal: uma revisão radiológica com ênfase em achados de tomografia computadorizada e ressonância magnética. **Radiologia Brasileira**, v. 48, n. 3, p.181-191, jun. 2015
10. SIAL, Moaz; BILAL, Mohammad; PERRI, Patrick. Laparoscopic Appearance of Peritoneal Tuberculosis. **Acg Case Reports Journal**, v. 3, n. 4, p.1-2, ago. 2016
11. SRIVASTAVA, Udayan; ALMUSA, Omar; TUNG, Ka-wah; HELLER, Matthew T. Tuberculous peritonitis. **Radiol Case Rep**. v. 9, n. 3, p.1-3, 2014
12. SWE, Thein; NAING, Akari Thein; PHYO, Zaw Win; THWIN, Malar. A Rare Presentation of Peritoneal Tuberculosis Mimicking Malignancy. **Journal Of**

Investigative Medicine High Impact Case Reports, , v. 4, n. 4, p.1-3, nov. 2016

13. TEIXEIRA, Henrique Couto; ABRAMO, Clarice; MUNK, Martin Emílio. Diagnóstico imunológico da tuberculose: problemas e estratégias para o sucesso **J. bras. pneumol.** v. 33 ,n. 3, jun. 2007
14. TOVO, Cristiane Valle; SILVA, Tatiana Sudbrack da Gama e; POLI, Débora Dourado; ALMEIDA, Paulo Roberto Lerias; GALPERIM, Bruno. Tuberculose peritoneal: análise de 12 casos. **Revista AMRIGS**, v. 48, n. 4, p.268-270, dez. 2004
15. URVASHI, Vaid; GREGORY C. Kane. Tuberculous peritonitis. **Microbiol Spectrum.** v. 5, n. 1, p.1-6, oct. 2016
16. WANDERLEY, Bruno Rocha; MAQUINÉ, Gustavo Ávila; VIEIRA, George Nobre; SABIÁ, Fernando; LOPES, Renato Delascio; LOPES, Antonio Carlos. Tuberculose peritoneal: um diagnóstico diferencial no abdômen agudo. Relato de caso. **Rev Bras Clin Med.** v. 10, n. 6, p.544-546, dez 2012
17. WANESS, Abdelkarim; SHOHAIB, Saad Al. Tuberculous peritonitis associated with peritoneal dialysis. **Saudi J Kidney Dis Transpl.** v. 23, n. 1, p.44-47, jan. 2012

ANEXO A - TERMO DE CONSENTIMENTO LIVRE E ESCLARECIDO

Você está sendo convidado(a) a participar como voluntário(a) do estudo: “Tuberculose Peritoneal – relato de caso e revisão bibliográfica”. Por favor, leia este documento com bastante atenção antes de assiná-lo. Caso haja alguma palavra ou frase que o senhor(a) não consiga entender, converse com o pesquisador responsável pelo estudo ou com um membro da equipe desta pesquisa para esclarecê-los.

O objetivo deste estudo é relatar o caso de um paciente com o diagnóstico de Tuberculose Peritoneal e revisão bibliográfica sobre o tema, para apresentação e divulgação de conhecimento científico aos profissionais da área e demais interessados.

Este estudo será realizado no Ambulatório de Gastroenterologia do Hospital Universitário Cassiano Antônio Moraes sob supervisão dos pesquisadores. Após entender e concordar em participar haverá acesso aos dados do seu prontuário, onde exames laboratoriais e de imagem assim como a história clínica serão analisados.

Não há benefício direto para o participante deste estudo. Porém contribuirá na melhoria do atendimento e aprendizado médico. A não aceitação deste termo não irá influenciar na conduta do seu tratamento nem no seu relacionamento com a equipe médica. Os resultados desta pesquisa poderão ser apresentados em reuniões e/ou publicações, contudo, sua identidade não será revelada durante essas apresentações.

Caso você tenha alguma dúvida relacionada ao estudo, poderá entrar em contato com a Pesquisadora responsável, Dra. Roberta Leal Silva Rossoni (Tel. 27 999689795). Você receberá uma cópia deste documento assinado.

Após ter lido este documento, eu _____,
RG nº: _____ / CPF nº: _____, declaro que entendi todas as informações fornecidas sobre a minha participação na pesquisa, e concordo em participar de forma voluntária.

Autorizo, também, a divulgação dos dados obtidos pela pesquisa para fins científicos, desde que respeitada a privacidade dos dados individuais.

Vitória, ____ de _____ 2017.

Assinatura do paciente ou responsável _____

Documento de identidade nº _____

Assinatura do pesquisador responsável _____

Documento de identidade nº _____

ANEXO B – ESQUEMA PARA TB MULTIRRESISTENTE

Esquema	Medicamentos	Faixa de peso	Dose	Meses
2S ₃ OZT Fase intensiva (1ª etapa)	S	Até 20 kg	20 mg/kg/dia	2
		20-50 kg	500 mg/dia	
		> 50 kg	1.000 mg/dia	
	E	Até 20 kg	25 mg/kg/dia	
		20-50 kg	800 mg/dia	
		> 50 kg	1.200 mg/dia	
	O	Até 20 kg	10 mg/kg/dia	
		20-50 kg	400 mg/dia	
		> 50 kg	800 mg/dia	
	Z	Até 20 kg	35 mg/kg/dia	
		20-50 kg	1.000 mg/dia	
		> 50 kg	1.500 mg/dia	
T	Até 20 kg	250 mg/dia		
	20-50 kg	500 mg/dia		
	> 50 kg	750 mg/dia		
4S ₃ EOZT Fase intensiva (2ª etapa)	S	Até 20 kg	20 mg/kg/dia	4
		20-50 kg	500 mg/dia	
		> 50 kg	1.000 mg/dia	
	E	Até 20 kg	25 mg/kg/dia	
		20-50 kg	800 mg/dia	
		> 50 kg	1.200 mg/dia	
	O	Até 20 kg	10 mg/kg/dia	
		20-50 kg	400 mg/dia	
		> 50 kg	800 mg/dia	
	Z	Até 20 kg	35 mg/kg/dia	
		20-50 kg	1.000 mg/dia	
		> 50 kg	1.500 mg/dia	
T	Até 20 kg	250 mg/dia		
	20-50 kg	500 mg/dia		
	> 50 kg	750 mg/dia		
12EOT Fase de manutenção	E	Até 20 kg	25 mg/kg/dia	12
		20-50 kg	800 mg/dia	
		> 50 kg	1.200 mg/dia	
	O	Até 20 kg	10 mg/kg/dia	
		20-50 kg	400 mg/dia	
		> 50 kg	800 mg/dia	
	T	Até 20 kg	250 mg/dia	
		20-50 kg	500 mg/dia	
		> 50 kg	750 mg/dia	

Fonte: III Diretrizes para Tuberculose da Sociedade Brasileira de Pneumologia e Tisiologia, 2009

ANEXO C – REFERÊNCIA DOS EXAMES LABORATORIAIS

Referência dos exames laboratoriais (sexo feminino)			
Exames	Referência	Exames	Referência
Hemácias	4,1-5,5 x 10 ³ /mm ³	Ferro sérico	60-114ug/dL
Hematócrito	37-47%	Ferritina	4,6-204ng/mL
Hemoglobina	12-16g/dl	Sat. Transferrina	20-50%
VCM/HCM	80-94fL / 27-31pg	Fosfatase alcalina	65-300 U/L
Leucócitos	5000-10000K/uL	GGT	5-50 U/L
Bastões	2-5%	Bilirrubina total	0,5-1,2mg/dL
Neutrófilos	50-60%	TGO / TGP	< 37 / < 41U/L
Eosinófilos	2-4%	Albumina	3,4-5,0g/dL
Linfócitos	20-35%	TAP	70-100%
Plaquetas	150.000-450.000K/uL	Pré-albumina	20-40 mg/dL
Proteína C reativa	<5	Vitamina B12	180-914pg/mL
Creatinina / uréia	0,5-1,4 / 10-50mg/dL	Ácido fólico	>5,4ng/mL
Sódio / potássio	135-145 mEq/L/ 3,5-5,1 mEq/L	TSH / T4L	0,34-5,6uUI/mL / 0,7-1,48ng/dL

Fonte: HUCAM