Neurite óptica – protocolo de abordagem diagnóstica

Wanderson de Oliveira Vargas[1]

RESUMO

O acometimento do sistema visual sensorial possui uma vasta gama etiológica e sempre representa um grande desafio diagnóstico. Foram estudadas neste trabalho as enfermidades mais prevalentes que acometem o nervo óptico de forma inflamatória, apresentando suas características epidemiológicas, etiopatogênicas, quadro clínico, tratamento e profilaxia. O intuito foi elaborar um protocolo de abordagem diagnóstica para o serviço de urgência do Hospital Cassiano Antônio de Moraes, apresentando uma ferramenta que possa abreviar o tempo do início de tratamento e um melhor prognóstico visual quando possível. Ou ainda, o encaminhamento precoce para reabilitação em casos selecionados nos quais não existem até o momento terapêuticas benéficas. O autor teve como base os artigos publicados na Pubmed e Scielo, o livro da Série Brasileira de Oftalmologia do CBO e o site da Academia Americana de Oftalmologia.

Palavras-chave: Sistema visual sensorial; diagnóstico; tratamento

[1] Departamento de Medicina Especializada - Oftalmologia, Centro de Ciências da Saúde, Universidade Federal do Espírito (UFES), Vitória, ES, Brasil. E-mail: wovargas@icloud.com

SUMÁRIO

INTRODUÇÃO **03**

MÉTODOS **03**

MANIFESTAÇÕES CLÍNICAS **04**

Anamnese 04

Exame oftalmológico 04

Exames complementares 07

REVISÃO DA LITERATURA **08**

Epidemiologia e classificação 08

Neuropatias ópticas inflamatórias 09

Outras causas de neurite óptica 22

DIAGNÓSTICOS DIFERENCIAIS ..... Erro! Indicador não definido. **23**

Neuropatias ópticas isquêmicas 23

Papilopatia diabética 25

Síndrome da hipertensão intracraniana (SHIC) 26

Hipertensão intracraniana idiopática – (HII) 27

Neuropatias ópticas compressivas/infiltrativas 28

Neuropatias ópticas tóxico/carencial 31

Neuropatias ópticas traumáticas 32

Neuropatia óptica hereditária 34

CONCLUSÃO **35**

REFERÊNCIAS **36**

ANEXOS **41**

INTRODUÇÃO

O nervo óptico é a estrutura da via óptica mais comumente afetada e pode levar a uma série de sinais e sintomas característicos. Dentre as causas devemos mencionar anomalias congênitas, neuropatias inflamatórias, isquêmicas, tóxicas, carenciais, compressivas, hereditárias e traumáticas. Deve ainda ser lembrado o papiledema presente na hipertensão intracraniana. O termo neurite óptica se refere ao acometimento inflamatório e/ou desmielinizante do nervo. As neurites ópticas podem afetar um ou ambos os nervos, sendo a forma típica ou desmielinizante, associado à esclerose múltipla (EM), o tipo mais comum. A apresentação atípica tem como pilar principal a desordem do espectro da neuromielite óptica (DENMO) que evoluiu muito nos últimos anos, graças à descoberta de autoanticorpos que ajudaram no entendimento e na busca por melhores resultados no manejo desta entidade. O processo inflamatório ainda pode derivar de processos infecciosos (secundários a agentes virais, bacterianos, fúngicos ou parasitários), doenças granulomatosas e, mais raramente, a doença autoimune. (1)

A abordagem dos pacientes com neurite óptica ainda é um desafio para grande parcela dos oftalmologistas. Este trabalho buscou a elaboração de uma ferramenta para facilitar avaliações diagnósticas com métodos clínicos, laboratoriais e de imagem, considerando que o início precoce do tratamento pode levar a um menor risco de sequela visual para pacientes afetados.

MÉTODOS

Foi realizada uma revisão de literatura não sistemática, na qual o autor teve como base bibliográfica artigos publicados nas bases de dados Pubmed e Scielo, o livro Neuroftalmologia da Série Brasileira de Oftalmologia do Conselho Brasileiro de Oftalmologia (CBO) e artigos científicos disponíveis no sítio eletrônico da Academia Americana de Oftalmologia. As palavras-chave utilizadas foram: Doenças do nervo óptico; Revisão de literatura; Neurite óptica inflamatória; Esclerose múltipla.

MANIFESTAÇÕES CLÍNICAS

Anamnese

Um item primordial para determinar a abordagem diagnóstica inicial é a história clínica detalhada. Essa anamnese pode definir, em alguns casos, alterações que são exclusivas de determinadas doenças e/ou irá orientar os próximos passos na investigação.

Na história da doença atual é importante dar atenção à queixa principal, fazendo uma análise minuciosa dos sinais/sintomas relatados juntamente com a ordem cronológica dos acontecimentos e sintomas associados. A perda visual geralmente é progressiva ao longo de alguns dias e pode ter dor periocular e/ou dor ao movimento dos olhos. Dentre os sinais, a diminuição da visão de cores e da sensibilidade ao contraste são os mais típicos.(1)

A idade é uma informação que também pode auxiliar no diagnóstico, pois nas crianças são mais frequentes os processos inflamatórios; em adolescentes e adultos jovens, as doenças desmielinizantes; e em indivíduos idosos, apresentações atípicas das doenças desmielinizantes são mais comuns. Compete ao médico averiguar os antecedentes do paciente, como nascimento, processos infecciosos, traumatismos, manifestações sistêmicas associadas, cirurgias, uso de medicamentos, hábitos de vida e atividade profissional. Deve-se, também, analisar casos na família e consanguinidade dos pais.(1)

Exame oftalmológico

Na abordagem das neurites ópticas, deve-se realizar exame oftalmológico completo. Acuidade visual, teste da visão de cores, teste de contraste, reflexos pupilares, motilidade ocular extrínseca, biomicroscopia do segmento anterior e de fundo de olho são os que normalmente se encontram alterados.

O teste de visão de cores, geralmente altera a discriminação verde-vermelho nas doenças do nervo óptico. O teste mais comumente utilizado é o de Ishihara. Além das alterações nas cores, as neuropatias ópticas inflamatórias frequentemente diminuem sensibilidade ao contraste. Dispomos de vários métodos de testagem, contudo devemos lembrar que esta é uma alteração inespecífica e que está presente em outras afecções. Podemos ainda lançar mão da prova de deslumbramento

("*Photostress recovery time*"), que ajuda na diferenciação de lesões maculares e afecções do nervo óptico. Neste teste, analisamos o tempo de recuperação da visão após uma iluminação de aproximadamente 10 segundos em cada olho separadamente, pedindo ao paciente que leia uma linha maior do que o avaliado previamente na acuidade visual. Doenças da via óptica geralmente não apresentam muita diferença quando comparadas com o olho sadio. Já as maculares apresentam respostas mais lentas (em torno de 50 segundos), visto que é uma habilidade dos fotorreceptores.(1)

O campo visual pode ser estimado através do método de confrontação, mas sempre deve ser avaliado posteriormente com a perimetria automatizada que discutiremos mais à frente.(1)

Na avaliação das pupilas, pesquisa-se a integridade da via aferente (nervo óptico) e eferente (nervo oculomotor/via parassimpática). Devem ser inspecionados tamanho, forma, reatividade para perto, luz direta e consensual. Cumpre, ainda, pesquisar o defeito pupilar aferente relativo (DPAR) também chamado de sinal de Marcus Gunn, que aparece precocemente em acometimentos unilaterais ou bilaterais assimétricos. A pesquisa desse defeito se faz através da manobra "*swinging flashlight test".* Nesse teste move-se o flash de luz de um olho para o outro e a pupila estando normal, deve manter-se como está ou se contrair levemente. Caso exista uma lesão na via óptica aferente, a pupila se dilata quando o foco luminoso se move do olho normal para o anormal.(1)

A inspeção da motilidade ocular extrínseca também pode auxiliar em eventuais paresias, paralisias ou nistagmos. A biomicroscopia pode evidenciar sinais inflamatórios na região anterior e alterações estruturais, além de pesquisar condições associadas que possam prejudicar o diagnóstico e a realização dos exames complementares.(1)

A fundoscopia constitui a base do exame por proporcionar uma visão direta da papila, vasos e da retina. Uma grande dificuldade está em diferenciar o papiledema do pseudopapiledema e da papilite. O papiledema é um edema passivo, não inflamatório, que se faz presente em afecções intracranianas, orbitárias ou de causa sistêmica que cursam com hipertensão intracraniana. No estágio inicial há discreto borramento da margem peridiscal associado à hiperemia e perda do pulso venoso, a acuidade visual ainda está preservada. O pulso venoso não é observado em todos os indivíduos comuns. A frequência de visibilização varia de acordo com a conformação

do disco óptico, com a amplitude do pulso braquial, coroidal e com a pressão intraocular. Em discos ópticos nos quais a veia era observada penetrando a escavação fisiológica, o pulso venoso foi observado em 70% dos casos. Em contrapartida, naqueles em que isto não era possível, o pulso venoso foi observado em apenas 6% dos casos.(17)(49)

No estágio pleno, ocorre o avanço do edema. Começam a aparecer hemorragias estriadas e/ou arredondadas na papila e nas suas adjacências. Posteriormente, já é possível notar linhas brancas radiais a partir da papila, decorrentes da compartimentação das fibras nervosas pelo líquido seroso intersticial e dobras retinianas circunferenciais (Linhas de Paton). Ainda neste estágio, em razão do edema e degeneração das fibras, começam a se manifestar os exsudatos na papila ou próximos a ela. No estágio crônico, há rara ou nenhuma hemorragia, e a borda do disco torna-se arredondada e com aspecto de cortiça. Em suma, no estágio atrófico, há perda das células ganglionares, embainhamento dos vasos retinianos e alterações pigmentares peridiscais. Os casos de papiledema por hipertensão intracraniana são, via de regra, bilaterais, podendo ser muito assimétricos em alguns casos. Os que são vistos como unilaterais transformam-se em bilaterais em horas ou poucos dias.(17)

No papiledema congênito não há hemorragias ou exsudatos. Papiledema por hipertensão arterial sistêmica, além da aferição da mesma, a presença de outros achados nos fazem suspeitar desta condição como arteriosclerose, angioespasmo, exsudatos algodonosos, hemorragias etc., que podem estar presentes difusamente (17).

Na papilite acontece um bloqueio agudo da condução nervosa, o que gera uma acentuada baixa de visão. O quadro no fundo de olho é semelhante ao do papiledema e a unilateralidade corrobora mais a suspeita. (17)

O pseudopapiledema também pode levar à confusão com o edema de papila da neurite óptica. As principais condições associadas são: disco óptico cheio, drusas de nervo óptico, anomalias congênitas, tração vítreopapilar, infiltração (neoplasia/sarcoidose) e paciente portadores de síndrome de Down (1).

Uma grande escavação do disco óptico é um achado importante no exame de fundo de olho. A diferenciação da escavação do glaucoma de pressão normal e neuropatia óptica compressiva deve ser feita. Geralmente dados da anamnese e do exame físico ajudam a nos orientar e avaliar a necessidade dos exames de imagem. A idade inferior a 50 anos e a palidez excessiva em relação à escavação são os fatores

observados mais específicos de neuropatia compressiva do nervo óptico. Outros fatores de escavação não glaucomatosa são: pior acuidade visual no início, afinamento temporal ou difuso da borda neurorretiniana e defeitos do campo visual em relação ao meridiano vertical (18).

Exames complementares oculares

A perimetria computadorizada é o exame de eleição na avaliação do campo visual, sendo fundamental na rotina do exame neuro-oftalmológico, já que demonstra clinicamente o estado funcional das vias ópticas. Em razão de ser um exame que depende do paciente, compete considerar aprendizagem, fadiga e outros fatores que podem causar confusão na hora do resultado.

Os achados tipicamente encontrados na perimetria de pacientes com neuropatia óptica inflamatória são:

- Escotomas que podem ser de qualquer tipo, sendo mais comuns os centrais e cecocentrais;
- Aumento da mancha cega;
- Depressão generalizada dos 30º centrais;
- Defeitos focais;

A Tomografia de coerência óptica (OCT) permite uma correlação entre o aspecto estrutural (perda neuronal) e a disfunção visual. Demonstra nestes casos uma diminuição na espessura da camada de fibras nervosas da retina (CFNR) e da camada de células ganglionares (CCG), além de ser usado como um marcador no acompanhamento de pacientes com esclerose múltipla.(62)

A diminuição da espessura da CFNR peripapilar em aproximadamente 10-40μ é máxima em 3-6 meses após o episódio agudo e uma estabilização é observada em 7-12 meses. Já foi observado que o OCT é capaz de identificar edema de disco óptico leve e até clinicamente indetectável em olhos com neurite óptica aguda (62).

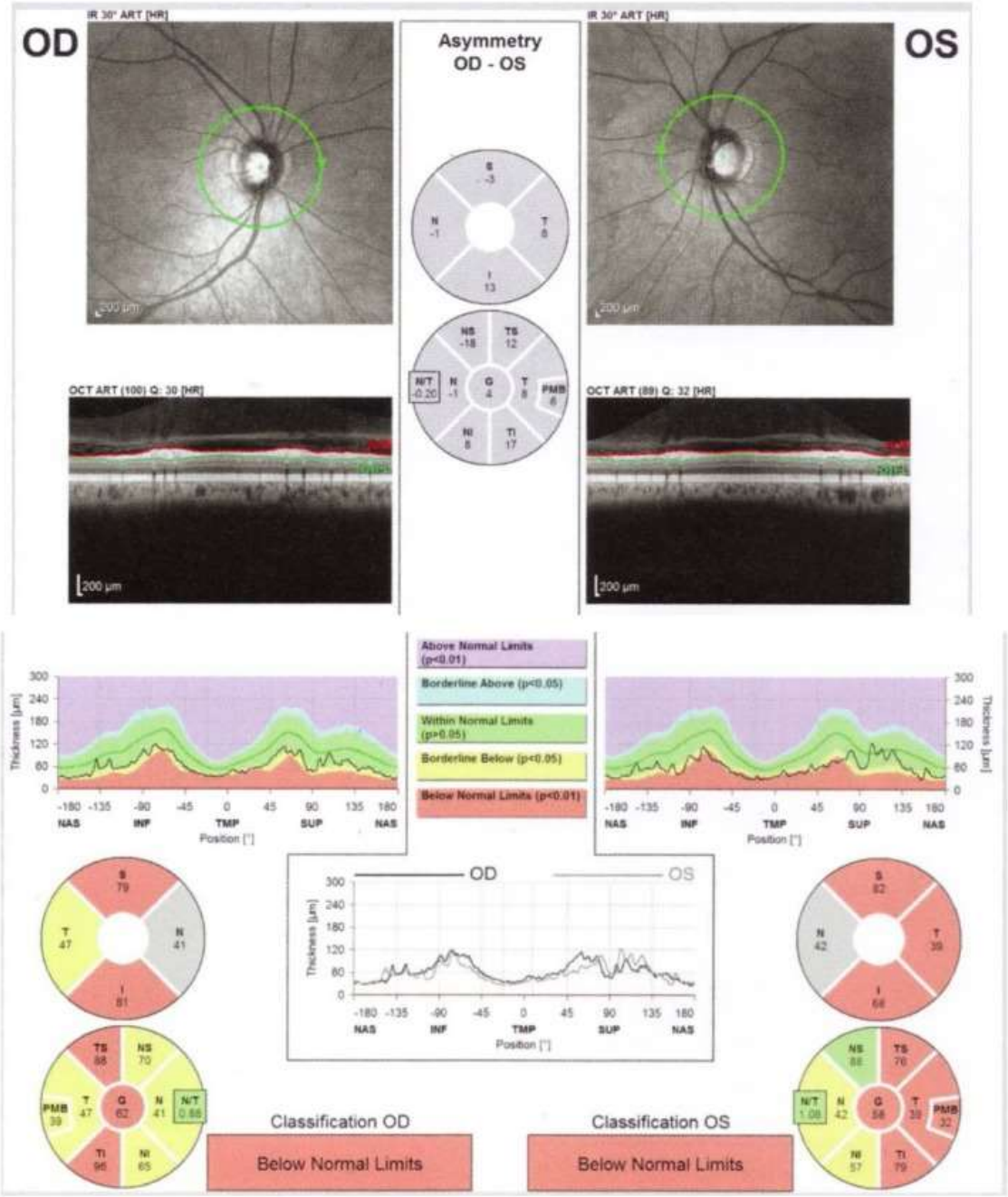

Figura 1. Afinamento bilateral da CFNR em paciente com EM com neurite óptica. *Fonte (62)*

REVISÃO DA LITERATURA

Epidemiologia e classificação

A neuropatia óptica inflamatória possui várias entidades etiológicas, além de alguns determinados padrões topográficos de acometimento. A neurite óptica idiopática ou desmielinizante é a forma mais comum desse grupo. Um estudo

realizado em Minnesota (EUA) foi estimada uma prevalência de 115,3: 100.000, com prevalência pelo sexo feminino (77% dos casos) e com idade média 31,8 anos. Esta apresentação é muito associada à EM. Estima-se que 15 – 20% dos casos de EM abram o quadro com neurite óptica e nos portadores de EM a incidência de neurite óptica está em torno de 35 – 40% (1).

Em uma amostra de 275 pacientes que preencheram critérios diagnósticos para neurite óptica, 162 (58,9%) apresentaram quadro de neurite óptica desmielinizante isolada (NODI), 105 pacientes (38,2%) apresentaram neurite óptica infecciosa (NOI) e 8 pacientes (2,9%) apresentaram neurite óptica autoimune. Desta amostra ainda foi observado que, em 51 dos 105 pacientes com NOI, o processo inflamatório se restringia ao nervo óptico. Nos outros 54 pacientes o quadro era de neurorretinite e foi mais prevalente no sexo masculino, com distribuição em todas as faixas etárias. (6) A neurite óptica autoimune é rara; em uma série de casos de 289 pacientes com neurite óptica, sua prevalência foi de 3,8% (11 pacientes) (7).

A neuromielite óptica (NMO), conhecida como Síndrome de Devic, é uma afecção incomum. Corresponde a menos de 1% das doenças desmielinizantes nos países ocidentais e tem predileção pela raça asiática e africana (1).

Neuropatias ópticas inflamatórias

A este grupo pertencem as neuropatias ópticas causadas por infecção, desmielinização, doença autoimune, síndromes paraneoplásicas e doenças granulomatosas, conforme descrito na tabela 1.

Tabela 1. Principais etiologias das neurites ópticas

Neurites ópticas desmielinizantes	Neurite óptica desmielinizante isolada Esclerose múltipla Espectro de neuromielite óptica Neurite óptica autoimune Encefalomielite aguda disseminada Encefalite periaxial difusa (doença de Schilder)

Neurites ópticas associada a doenças autoimunes	Lúpus eritematoso sistêmico Guillain-Barré Miastenia gravis Esclerodermia Artrite reumatoide Doença de Crohn Outras
Neurites ópticas paraneoplásicas	Neoplasia de Pulmão Neoplasia de mama Outras neoplasias
Neurites ópticas infecciosas	Parotidite (Caxumba) Herpes-zosper Heper-simplex HIV HTLV 1 e 2 Mononucleose infecciosa Dengue Sarampo Viroses não especificadas Sífilis Tuberculose Borreliose Bartonelose Pneumococos Criptococose Cisticercose Toxoplasmose Toxocaríase
Neurites ópticas granulomatosas	Sarcoidose Granulomatose de Wegener

Adaptado de (1)

As neuropatias ópticas inflamatórias podem ser classificadas de acordo com o fundo de olho em: papilite, que se apresenta com edema de disco; neurorretinite, caracterizada por edema de disco associado a exsudatos peripapilares os quais podem alcançar a região macular e neurite retrobulbar, marcada pelo com o fundo de olho normal.(1)

Os sintomas são uni ou bilaterais, com baixa da acuidade visual em horas ou dias, associado à dor periocular, retrobulbar ou à movimentação. Além disso, incluem alteração na sensibilidade ao contraste e na visão de cores.(1)

O protótipo desse grupo heterogêneo é a neurite óptica idiopática, uma condição primária que leva à inflamação e desmielinização de qualquer segmento do nervo óptico. Na manifestação típica, o paciente demonstra baixa acuidade visual aguda (horas ou dias), dificuldade na diferenciação de cores e dor ocular ou retro ocular, que piora com movimentos e pode preceder ou iniciar junto ao quadro da visão. Alguns pacientes relatam fotopsias e piora da visão com atividade física (aumento da temperatura corporal), chamado de fenômeno de Uhthoff, o que acontece principalmente em portadores de esclerose múltipla.(1)

A biomicroscopia pode revelar achados oculares sugestivos de uma causa não desmielinizante para neurite óptica como exsudatos maculares, células no vítreo (mais do que traços), células na câmara anterior (sinal de irite), hemorragias em chama-de-vela e exsudatos algodonoso. A uveíte intermediária têm associação com a esclerose múltipla.(1)

O disco óptico está edemaciado na apresentação da neurite óptica isolada em 36-58% dos casos.(19).

O DPAR está quase sempre presente; na ausência, deve-se pensar em comprometimento bilateral ou outras doenças (1). A perimetria pode apresentar qualquer padrão de lesão, sendo a depressão generalizada dos 30° centrais e defeitos focais os mais comuns (1).

A ressonância nuclear magnética (RNM) com contraste é o exame a ser realizado rotineiramente, de preferência nas 2 primeiras semanas após o início dos sintomas. O exame mostra caracteristicamente hiperintensidade em T2 com o realce do nervo, enquanto a bainha, não. O realce na órbita anterior é mais comum na neurite óptica retrobulbar (21). A ausência de anormalidades, mesmo com as melhores técnicas disponíveis, não deve descartar o diagnóstico. Anormalidades do sinal na sequência de T2 e FLAIR são observadas em 84% dos nervos afetados pela neurite

óptica desmielinizante e de 20 a 32% dos olhos contralaterais assintomáticos. Cabe ressaltar que o mais importante é descartar as lesões que apontam risco para doença desmielinizante (lesões ovoides de 3 mm ou maiores situadas na substância branca periventricular que se irradiam para os ventrículos). Lesões cerebrais assintomáticas são encontradas em 76% dos pacientes, enquanto lesões na medula espinal em 42%. Assim sendo, o estudo do líquor pode ser considerado quando estes achados estão presentes e em casos atípicos para afastar outras causas. O líquor cefalorraquidiano pode apresentar aumento da celularidade e do conteúdo proteico, aumento de gamaglobulina e bandas oligoclonais (1).

A tomografia de coerência óptica (OCT) da camadas de fibras nervosas da retina (RNFL) pode ser usada para detectar uma perda axonal secundária a um episódio prévio de neurite, bem como um marco para a progressão da doença. Com o avanço da tecnologia do OCT na avaliação da camada de células ganglionares e da camada plexiforme interna, esse exame pode aumentar ainda mais o seu valor. Alguns autores concluíram que a avaliação da espessura dessas camadas é melhor que a avaliação da espessura da RNFL no início da doença (20).

Nos casos de neurite óptica isolada, os fatores de risco para progressão à esclerose múltipla são: idade jovem, sexo feminino, neurite bilateral, lesões na RNM, bandas oligoclonais, embainhamento de vasos retinianos, HLA-DR-DQ haplótipo DW2 e episódios recorrentes.

O tratamento é realizado com pulsoterapia com metilprednisolona (1g/dia, endovenoso, ao longo de 1 hora, durante 3 dias consecutivos), seguida por 1 mg/kg/dia via oral com redução lenta de 8-12 semanas. Em crianças é usado 15mg/Kg/dia de metilprednisolona EV (equivale a 1g/dia em adultos). O tratamento tende a retardar ou diminuir a chance de desenvolvimento de esclerose múltipla, além de uma recuperação mais rápida (50).

A neuromielite óptica (NMO) ou síndrome de Devic é um outro tipo de doença desmielinizante que cursa com neurite óptica bilateral associada à mielite transversa, a qual se manifesta em dias ou semanas. Atualmente, é classificada como Desordem do espectro da NMO (DENMO) por incluir neurites ópticas unilaterais e síndromes do tronco encefálico, cerebral e diencefálica (27). A apresentação altamente sugestiva de DENMO inclui neurite óptica simultânea bilateral grave, mielite transversa longitudinalmente extensa e síndrome de área postrema (soluços ou náuseas e vômitos intratáveis) (28).

Atualmente, o diagnóstico deve preencher critérios, apresentando como pilar principal a presença ou ausência da imunoglobulina IgG contra os canais de água dos astrócitos aquaporina-4 (AQP4-IgG), que tem 76% de sensibilidade e 99% de especificidade.(53)

Os pacientes com características clínicas de NMO e com AQP4-IgG negativo podem apresentar anticorpos séricos contra a glicoproteína da mielina dos oligodentrócitos (anti-MOG), o que caracteriza uma síndrome clínica distinta ou sobreposta. Todavia, o papel do anti-MOG positivo ainda não está bem estabelecido. Alguns estudos demonstram evidências de que a presença desse anticorpo tem associação com síndromes desmielinizantes em crianças, pode ter relação com dano tecidual e pode ser transitória. Os sintomas tendem a ser menos graves e com melhor resposta à corticoterapia quando comparados a pacientes com NMO AQP4-IgG positivo (53).

Quando temos AQP4-IgG positivo, precisamos de pelo menos um dos seis critérios clínicos característicos, sendo os três primeiros os mais comuns:

1) Neurite óptica;

2) Mielite aguda;

3) Síndrome da área postrema;

4) Síndrome do tronco encefálico aguda;

5) Narcolepsia sintomática ou síndrome diencefálica com lesões cerebrais típicas de DENMO na RNM;

6) Síndrome encefálica sintomática com lesões cerebrais típicas de DENMO na RNM.

Se o AQP4-IgG for negativo ou desconhecido e forem excluídas outras causas, o paciente pode ser diagnosticado com DENMO, caso apresente dois dos critérios clínicos característicos; pelo menos um do grupo dos mais comuns (Neurite óptica, Mielite aguda e Síndrome da área postrema), além de padrões radiográficos característicos na RNM (Quadro 1). Nos pacientes altamente suspeitos, consideramos necessário repetir o teste do AQP4-IgG entre três e seis meses (27).

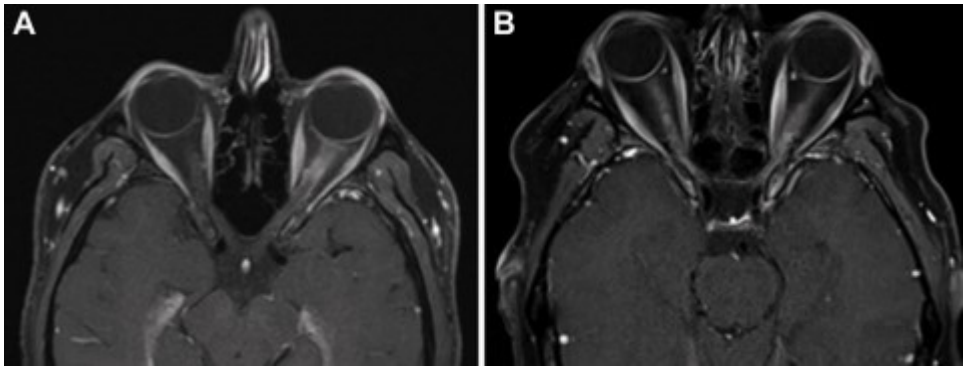

Figura 2 - Hiperintensidade do nervo óptico (não mostrado) e (A) realce T1 do nervo óptico orbital anterior com gadolínio são características típicas;(B) Neurite óptica bilateral e aumento extenso do nervo óptico (> 50% do comprimento do nervo óptico) são características atípicas; Adaptado de Anne Abel, et al. (21)

Quadro1 – Requisitos adicionais da RNM em pacientes com suspeita de DENMO e AQP4-IgG negativo ou desconhecido

Neurite óptica aguda	1. RNM de crânio normal ou apenas alterações inespecíficas de substância branca. 2. Extenso hipersinal em T2 ou T1 com lesões do nervo óptico com realce de gadolínio. 3. Comprometimento de > 50% do comprimento do nervo óptico ou envolvimento do quiasma.
Mielite Aguda	1. Mielite transversa extensa longitudinalmente com envolvimento de três ou mais segmentos contíguos da medula espinhal. 2. Atrofia de três ou mais segmentos da medula espinhal em pacientes com história de mielite transversa.

Síndrome da área postrema	Lesões em medula dorsal/área postrema.
Síndrome aguda do tronco encefálico	Lesões na região peri-ependimal do tronco encefálico.

Adaptado de Wingerchuk DM, et al. (27).

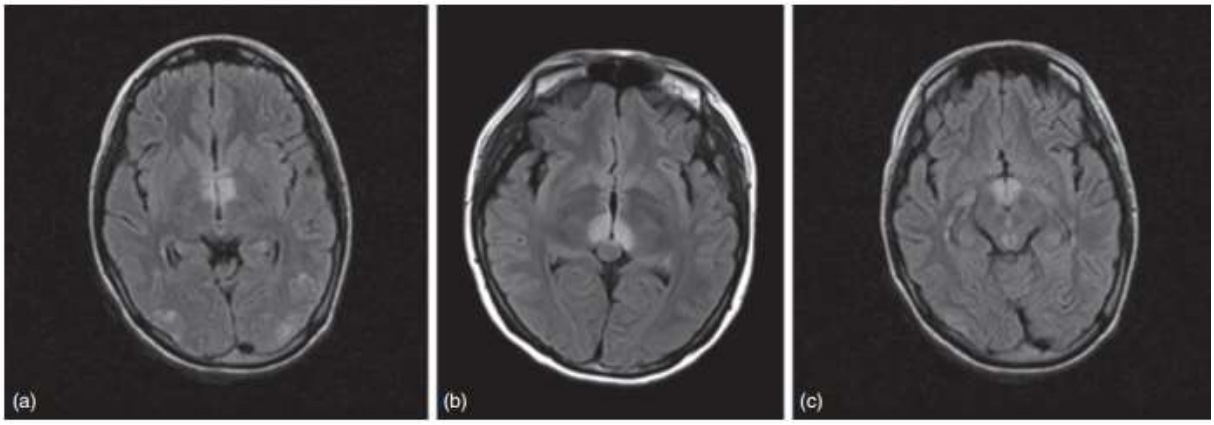

Figura 3 - Lesões características de DENMO. Lesões diencefálicas circundantes ao terceiro ventrículo e o aqueduto cerebral (a), que incluem o tálamo e o hipotálamo (b), e a borda anterior do mesencéfalo. (c) Adaptado de Carroll, W. M. (2016) (52)

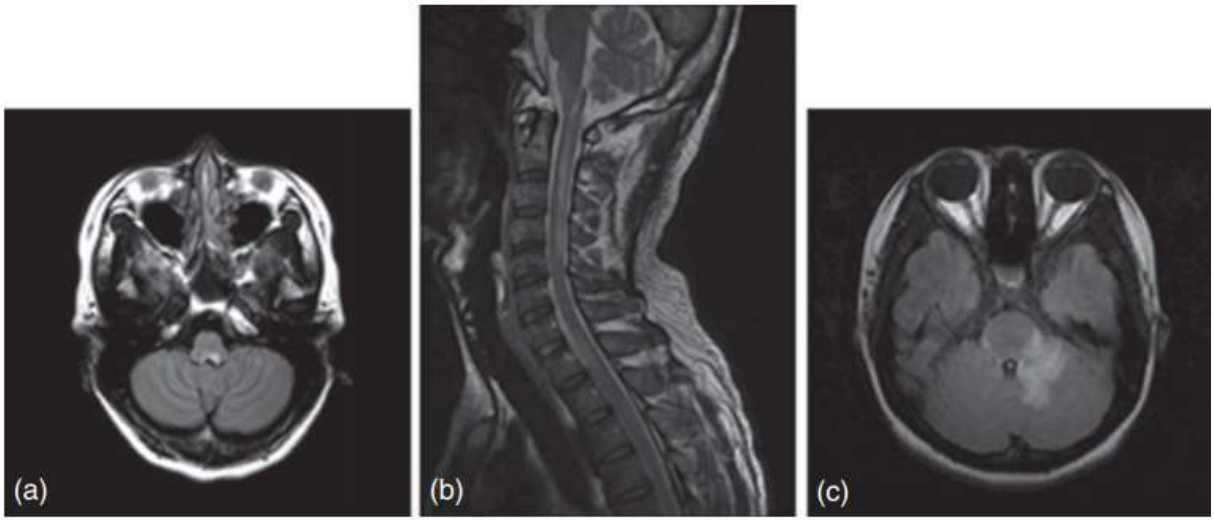

Figura 4 - Lesões características de DENMO. (a) Lesão no tronco cerebral dorsal adjacente ao quarto ventrículo; (b) lesão medular linear que é contígua com lesão do cordão cervical; (c) lesão extensa e edematosa no mesencéfalo dorsal envolvendo o pedúnculo cerebelar. Adaptado de Carroll, W. M. (2016) (52)

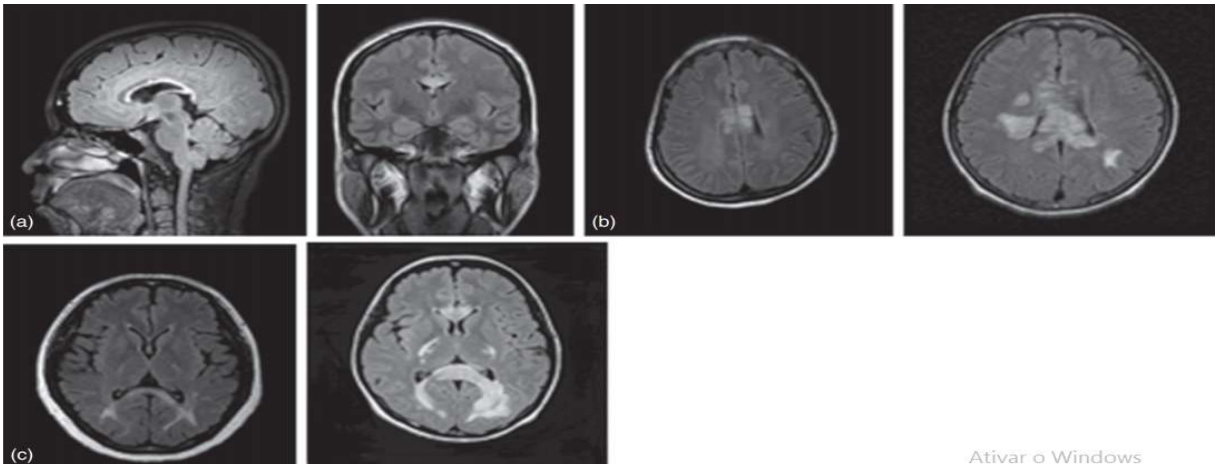

Figura 5 - Lesões características de DENMO. (a) Lesão no corpo caloso imediatamente próxima ao ventrículo lateral, seguida ao forro ependimal; (b) “padrão marmorizado” - lesão do corpo caloso; (c) “padrão arco de ponte” - lesão do corpo caloso. Adaptado de Carroll, W. M. (2016) (52)

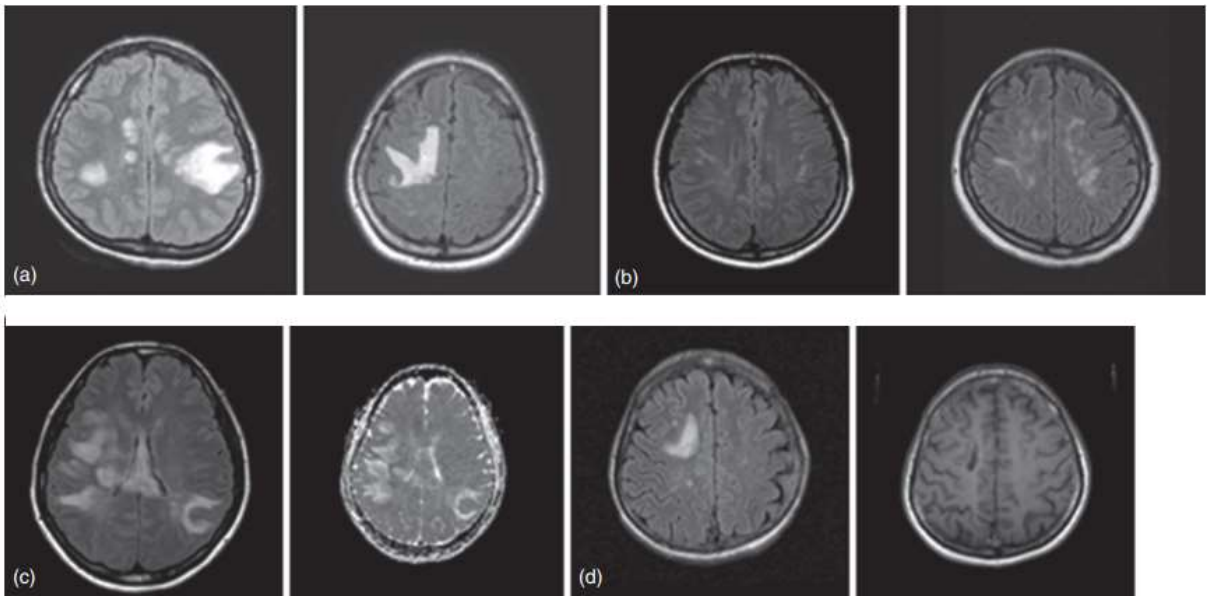

Figura 6 - Lesões características de DENMO. (a) Lesões tumefativas hemisféricas da substância branca; (b) uma longa lesão em forma de fuso ou radial seguindo os tratos da substância branca; (c) extensas lesões hemisféricas confluentes mostrando difusividade aumentada em mapas aparentes de coeficiente de difusão, sugerindo edema vasogênico; (d) lesões hemisféricas na fase crônica apresentando alterações semelhantes a cavitações císticas. Adaptado de Carroll, W. M. (2016) (52)

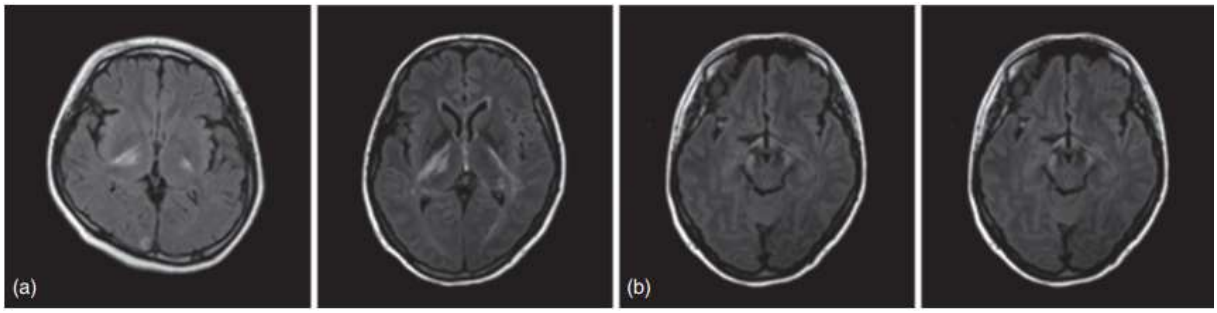

Figura 7 - Lesões características de DENMO. (a) Lesões do trato córtico-espinhal envolvendo o ramo posterior da cápsula interna e (b) pedúnculo cerebral do mesencéfalo. Adaptado de Carroll, W. M. (2016) (52)

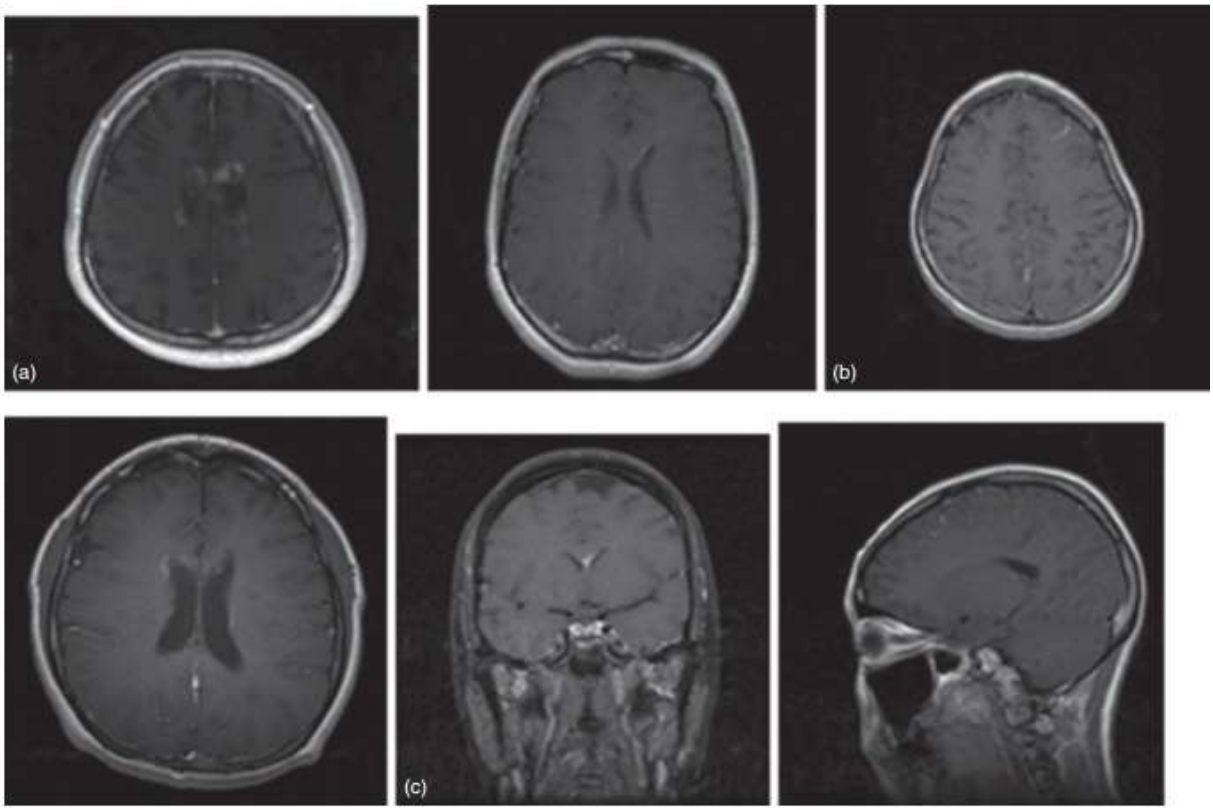

Figura 8 - Lesões características de DENMO. (a) Embainhamento “em nuvem”; (b) aumento linear da superfície ependimal dos ventrículos laterais; (c) realce meníngeo. Adaptado de Carroll, W. M. (2016) (52)

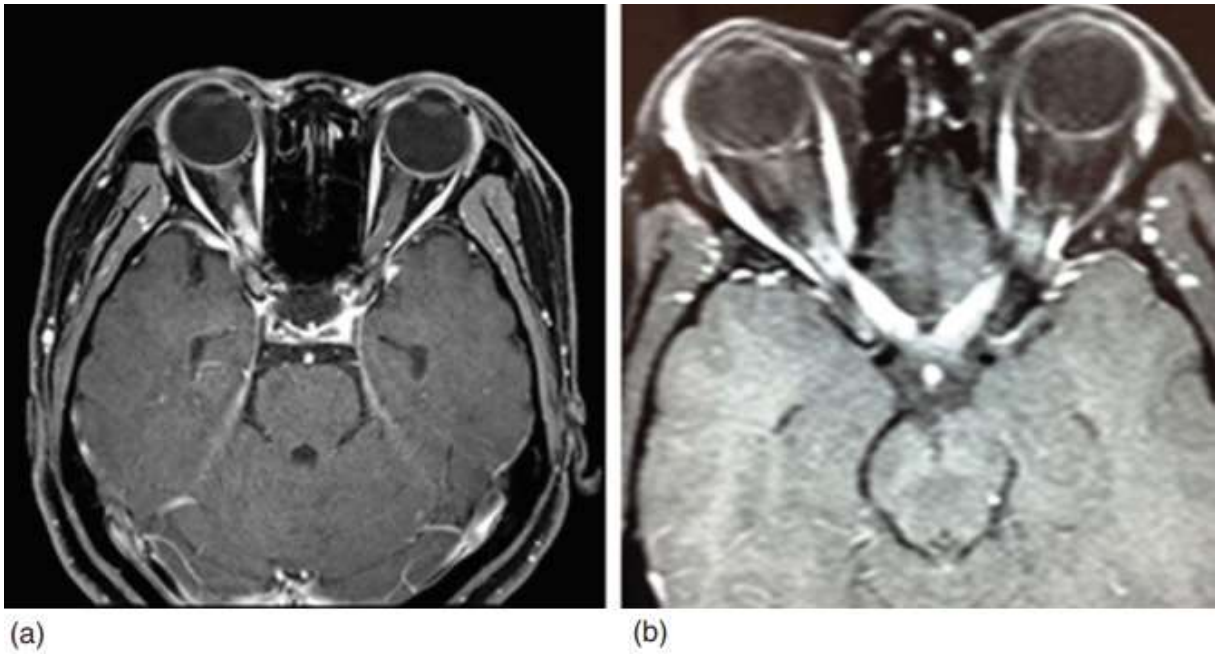

Figura 9 - Lesões características de DENMO. (a) Lesão densa com realce de gadolínio na parte posterior do nervo óptico direito. (b) Extensa lesão bilateral com realce de gadolínio na parte posterior do nervo óptico e quiasma. Adaptado de Carroll, W. M. (2016) (52)

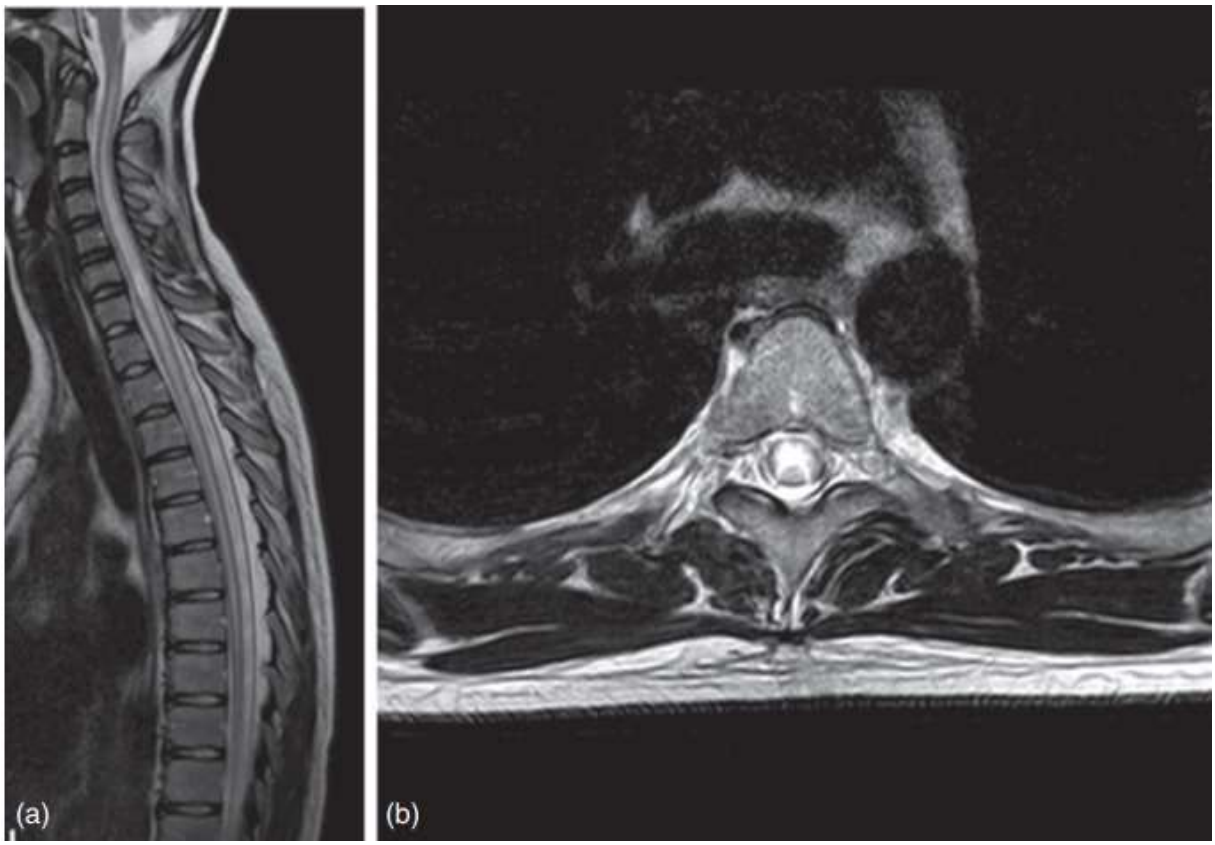

Figura 10 - Lesões características de DENMO. (a) Lesão longitudinalmente extensa envolvendo medula torácica. (b) Envolvimento exclusivo de substância cinzenta (lesão do cordão em forma de H). Adaptado de Carroll, W. M. (2016) (52)

Existem relatos de associação com doenças autoimunes (Lúpus eritematoso sistêmico, síndrome de Sjogren, tireoidite autoimune e miastenia gravis) e síndromes paraneoplásicas (neoplasia de pulmão, mama, ovário e carcinoma de adrenocortical) (29) (30) (31).

O exame do líquor está alterado em 84% dos casos e caracteriza-se por pleocitose e aumento na concentração de proteínas. (52-53).

O tratamento nas exacerbações agudas visa reduzir a intensidade, o tempo de resolução e as sequelas dos pacientes. É realizado com pulsoterapia (1g metilprednisolona intravenoso por 3-5 dias). Havendo piora ou não melhora do quadro, recomenda-se plasmaférese (5 trocas / cada uma de aproximadamente 1,5 L ao longo de 7–10 dias, ou uma troca total de 1,1 vezes o volume do plasma em 7 tratamentos iguais ao longo de 10–14 dias.) (52-53).

O tratamento crônico, também chamado de modificador da doença, tem por objetivo reduzir a intensidade e a frequência dos surtos. A ausência de uma evidência classe I faz com que o tratamento fundamente-se apenas em estudos observacionais, estudos clínicos de baixa qualidade metodológica e recomendações elaboradas em consensos (52-53).

Os esquemas de tratamento com imunossupressores considerados primeira linha são: azatioprina (2-3mg/Kg/dia), azatioprina (2-3mg/Kg/dia) com prednisona (1mg/Kg/dia) ou micofenolato de mofetila (1g duas vezes ao dia) com ou sem prednisona oral (em torno de 20 mg por dia) (52-53).

O rituximab também é considerado uma opção de terapêutica de primeira linha. Em um estudo comparativo, mostrou-se superior para o controle dos surtos graves. Trata-se de um anticorpo monoclonal quimérico capaz de bloquear o receptor de superfície CD20+ das células precursoras dos linfócitos B. O protocolo de indução mais usado é com dose de 1g repetido após 15 dias, mantendo-se 1-2 g semestralmente (52-53).

Dentre as drogas menos estudadas e consideradas como de segunda linha estão o metotrexato, ciclofosfamida e mitoxantrona (52-53).

Novas drogas estão sendo estudadas para o tratamento na fase crônica e algumas já têm resultados promissores, como o satrilizumabe (Antirreceptor de interleucina 6), eculizumabe (Inibidor da fração C5 do sistema complemento) e o inebilizumabe (Inibidores de CD19) (52-53).

A neuropatia óptica inflamatória crônica e recorrente (“CRION”, do inglês c*hronic relapsing inflammatory optic neuropathy*), apresenta-se como uma neurite óptica bilateral, dolorosa e recorrente. Deve ser suspeitada em pacientes com um curso clínico atípico, imagens com características atípicas ou sintomas associados atípicos. Para o diagnóstico, deve ser excluída a presença de doença autoimune, anti-AQP4 negativo, anti-MOG (anticorpo contra glicoproteína da mielina do oligodentrócito) negativo e presença de embainhamento no nervo óptico na RNM.O tratamento também é realizado com corticoterapia a longo prazo e, na maioria das vezes, é necessário o uso de imunossupressores (25). Contudo, o reconhecimento dessa afecção atualmente está em desuso. Um estudo recente de 64 pacientes com CRION descobriu que a maioria esmagadora (92%) foi positiva para anti-MOG.(21)

A neurite óptica associada ao anti-MOG é uma entidade recentemente descoberta. Segundo a literatura, parece acometer mais mulheres, caucasianos com acometimento bilateral e edema de disco óptico; possui alta taxa de recorrência (80-93%). O quadro pode simular a DENMO ou a CRION. Ao se estabelecer a associação com doença autoimune, os achados na RNM são menos comuns que na DENMO. Parece melhor prognóstico com o tratamento que é semelhante ao da DENMO (atingindo 20/20 – 20/30) (32) (33) (34) (35).

A presença de anti-MOG já foi descrita em associações com outras condições, como: encefalite disseminada aguda, esclerose múltipla, mielite transversa, meningite asséptica e meningoencefalite (pós-infecciosa) (54, 55, 56).

A neuropatia óptica inflamatória também pode ser de causa infecciosa, com o quadro propenso a ser mais bilateral, com perda visual importante, com fundoscopia apresentando papilite ou até mesmo normal na fase aguda. A maioria dos casos é secundária a um processo inflamatório viral das vias aéreas superiores (Ex.: parotidite, rubéola, sarampo, vírus EbsteinBarr, varicela-zoster, herpes simplex, citomegalovírus, dengue, hepatite A, adenovírus, *coxsackie vírus* etc). Nestes casos, o quadro é para-infeccioso, um fenômeno imunológico no qual o processo inflamatório se manifesta de uma a três semanas após o evento primário. O tratamento geralmente não é necessário e o prognóstico é bom, mas deve-se considerar o uso de corticoides em casos bilaterais com perda visual grave. A sífilis é a causa bacteriana mais comum. A sífilis secundária apresenta-se sob as formas de perineurite óptica, papilite, neurorretinite, neurite retrobulbar e papiledema. No contexto da sífilis terciária, pode haver atrofia óptica. O quadro geralmente é bilateral. O diagnóstico deve ser feito com

pesquisa de VDRL, teste treponêmicos no sangue periférico e avaliação do líquor. O tratamento é com penicilina cristalina endovenosa na dose de 4 milhões de unidades 4/4 horas por 10-15 dias (1).

Outras etiologias menos comuns também já foram descritas como estreptococos beta hemolíticos, brucelose, bartonelose, borreliose, tuberculose, meningococo e antrax (1) (6).

A papilite também pode ter origem idiopática ou não infecciosa como na sarcoidose, doença de Behçet, retinopatia de Birdshot e pós-vacinação (1).

A neurorretinite acomete o nervo óptico de forma singular e pode ser causada por um processo infeccioso ou imunomediado. Geralmente, o quadro é unilateral com DPAR presente. Na biomicroscopia, a câmara anterior e o vítreo podem conter células. No exame de fundo de olho, o achado característico é o edema de papila na presença de exsudatos retinianos peripapilares e maculares, frequentemente formando uma estrela macular completa ou parcial. Pode haver embainhamento venoso associado. Na avaliação diagnóstica devem ser pesquisadas evidências sorológicas de infecção. Toxoplasmose, influenza, espiroquetas, doenças exantemáticas, bartonelose, parotidite, tuberculose e doença de Lyme devem ser pesquisadas. O tratamento deve-se basear no agente etiológico encontrado; se isto não acontecer, a pulsoterapia deve ser considerada como opção. Quando na forma imunomediada, a resolução da doença gira de seis a oito semanas. Os exsudatos podem demorar mais tempo para desaparecer (25).

No Brasil, a hipótese de neurorretinite subaguda unilateral difusa (DUSN), que é causada por um nematódeo, deve ser levantada. Os pacientes típicos são moradores de áreas endêmicas com baixas condições socioeconômicas e que apresentam baixa acuidade visual há meses, quase sempre unilateral, vitreíte, papilite e lesões recorrentes e evanescentes branco acinzentadas na retina externa. Devem ser solicitados testes laboratoriais e o tratamento da condição sistêmica é realizado com albendazol 400 mg/dia por trinta dias. A associação com corticoide 40-60mg/dia com redução gradual entre 2 a 4 semanas é aceitável. A outra base do tratamento consiste na localização e subsequente destruição do parasita com fotocoagulação à laser (26).

A perineurite óptica é uma condição rara que acomete a bainha do nervo óptico de causa idiopática, inflamatória ou infecciosa. O quadro típico se apresenta em uma média de idade de 41 anos, com baixa acuidade visual ao longo de semanas e dor na

movimentação dos olhos, assim como na neurite óptica isolada, que usualmente não apresenta relação com a esclerose múltipla. Na RNM, o que se vê é um realce da bainha do nervo óptico, enquanto o próprio nervo tipicamente está normal. É associada à sífilis, sarcoidose, granulomatose com poliangeíte (Doença de Wegener) e doença de Crohn. Na avaliação diagnóstica, é necessária uma revisão completa dos sistemas e considerar exames como: VDRL, FTA-Abs, anticorpos anti-citoplasma de neutrófilos (ANCA), enzima conversora de angiotensina e radiografia de tórax. Apresenta uma boa resposta com corticoide (dentro de 24h) (36) (37) (38) (40) (41).

A neurite óptica autoimune acontece de forma isolada ou relacionada à esclerose múltipla. A fisiopatogenia parece estar relacionada com um evento isquêmico do nervo óptico associado a lesões desmielinizantes. Este caráter inflamatório/desmielinizante guarda relação com o padrão de neurite óptica de outras colagenoses como o lúpus eritematoso sistêmico e a síndrome de Sjogren, muitas vezes apresentando-se como primeiro sinal da doença.

O tratamento é com corticoterapia, realizando-se o desmame de forma lenta e gradual. Podemos associar imunossupressores em casos de reativação, na presença de altas doses de corticoides ou se este sozinho não estiver prevenindo novos episódios. O diagnóstico dessa entidade deve ser lembrado nos casos de neurite recorrente e de evolução atípica.

No momento do exame clínico, devem-se buscar evidências sistêmicas de doença autoimune; e na avaliação laboratorial, precisa ser solicitada a pesquisa do fator antinuclear (FAN). Em contrapartida, o FAN positivo não exclui o diagnóstico de uma neurite idiopática isolada ou de uma doença desmielinizante. A dificuldade diagnóstica repousa nestes pontos citados anteriormente associados à baixa prevalência da doença (1) (6).

Outras causas de neurite óptica

O nervo óptico ainda pode ser acometido de forma menos comum por contiguidade de lesões inflamatórias, na encefalite periaxial difusa (Doença de Schilder), encefalomielite aguda disseminada (ADEM) e após vacinação contra agentes virais ou bacterianos.

A neuropatia óptica inflamatória por contiguidade deriva do processo inflamatório de tecidos adjacentes da órbita, meninges e/ou seios paranasais. A

celulite orbitária e o pseudotumor orbitário têm, além do componente inflamatório, um componente compressivo. O pseudotumor orbitário frequentemente leva a um envolvimento do nervo ocasionando uma forma de perineurite.

O tratamento se faz com corticoides em doses anti-inflamatórias com redução lenta. Em casos graves, pode-se lançar mão de pulsoterapia e imunossupressores associados. Nas celulites infecciosas, o tratamento é realizado com antibioticoterapia e drenagem dos seios paranasais ou de abscessos orbitários, se necessários (25).

A doença de Schilder é uma rara condição que acomete crianças e adolescentes; ela se manifesta com rápida desmielinização difusa da substância branca no cérebro associada com a cegueira cortical. O diagnóstico é suspeitado pela variedade de manifestações clínicas e sinais cerebrais que a diferenciam da esclerose múltipla. O prognóstico é reservado (25).

A encefalomielite aguda disseminada é caracterizada por um ataque súbito e generalizado de inflamação e desmielinização do cérebro e medula espinhal. São descritos como causas infecções virais, vacinação e, mais raramente, transplante de órgãos. A associação com anti-MOG positivo é frequente. O quadro clínico se assemelha ao da esclerose múltipla. Diferencia-se, no entanto, por acometer mais crianças, ser monofásico (podendo ser multifásico em adultos) e por ter manifestações clínicas mais graves com mais frequência como perda da consciência, coma e morte. Os sintomas têm início 1-3 semanas após o evento antigênico. Entre as principais manifestações estão febre, cefaleia, náuseas e vômitos, confusão mental, baixa acuidade visual, alteração no nível de consciência e convulsões. Outros achados como hemiparesia, paraparesia e paralisia dos nervos cranianos também podem ocorrer. Caso o paciente apresente mais de um episódio desmielinizante, a doença é então chamada de encefalomielite disseminada recorrente ou encefalomielite disseminada multifásica. O tratamento primeira linha é com altas doses de corticoides intravenosos, seguido de corticoide oral em redução por um período de 3-6 semanas. Terapias anti-inflamatórias, imunossupressoras, plasmaférese e imunoglobulina, são consideradas terapias alternativas. A recuperação completa é observada em 50 – 70% dos casos, variando de 70 – 90% de recuperação com algum grau de deficiência residual num tempo médio de 1 – 6 meses. A mortalidade foi observada em 5 – 10% dos pacientes (57-58-59).

DIANÓSTICOS DIFERENCIAIS

Neuropatias ópticas isquêmicas

As neuropatias ópticas isquêmica são o grupo mais prevalente na população acima de 50 anos de idade. São divididas em três grupos: neuropatia óptica isquêmica anterior (NOIA), que se subdivide em arterítica ou não arterítica, neuropatia óptica isquêmica posterior (NOIP) e a síndrome ocular isquêmica (SOI).

A NOIA é responsável por 90% dos casos. É a causa mais comum de edema de papila nesta faixa etária, com incidência situando-se entre 2,3 e 10,2 casos por 100.000 para a NOIA classificada como não arterítica (NOIA-NA)(8). Estudos mostram associação dessa entidade com apneia obstrutiva do sono e drusas do nervo óptico (9) (12).

A NOIA arterítica (NOIA-A) e a NOIP podem ser ocasionadas pela arterite de células gigantes (ACG), que alguns autores colocam com incidência entre 15 – 30 por 100.000 habitantes (1). Em comparação com a NOIA, estima-se que a NOIA-A representa 5 – 10 % dos casos e a NOIP apenas 10% dos casos de isquemia do nervo óptico (10) (11).

A SOI se apresenta em torno dos 65 anos de idade, sendo rara antes dos 50 anos, na proporção de 2 homens para 1 mulher e sem predileção racial (13) (14).

Foi relatada uma obstrução de carótida interna em 74% desses pacientes e a incidência estimada é de 7,5 casos por milhão de pessoas a cada ano (12) (15).

É chamada de neuropatia óptica isquêmica anterior (NOIA) quando o acometimento é anterior à lâmina crivosa; e quando posterior, é classificada como neuropatia óptica isquêmica posterior (NOIP). Ainda se divide de acordo com o mecanismo de lesão em arterítica e não arterítica. (1)

A NOIP, que é responsável pela menor parcela (cerca de 10% dos casos), tem como fisiopatogenia a isquemia retro laminar. A NOIP arterítica apresenta mau prognóstico. A NOIP não arterítica tem como causas anemia e hipotensão.(1)

A NOIA não arterítica está associada à arteriosclerose, distúrbios hemodinâmicos, hematológicos, anemias, hemorragias, hipertensão maligna e migrânea. A fisiopatologia ainda é discutida entre ser ocasionada por trombos ou hipoperfusão temporária da cabeça do nervo óptico. O quadro é geralmente súbito, indolor, unilateral, com acuidade visual normal em 30% dos casos. Fatores de

predisponentes são suprimento vascular da papila diminuído, vasoespasmo, baixa pressão de perfusão da artéria oftálmica, arteriosclerose, diabetes, drusas de papila, discos ópticos cheios (hipermetropes), pequenos e hipertensão ocular. O disco na fase aguda pode se apresentar com edema pálido ou hiperêmico, difuso ou focal, com hemorragias peripapilares em “chama de vela”. Além disso pode haver exsudatos algodonosos e estreitamento arteriolar focal (próximo ao disco) ou difuso.(1)

Na perimetria computadorizada geralmente são observados defeitos altitudinais inferiores e na angiofluoresceinografia, uma hipofluorescência localizada do disco. Não existem evidências de tratamento eficaz até o momento (1).

A NOIA arterítica normalmente está associada à arterite de células gigantes ou arterite temporal. Os indivíduos geralmente têm mais de 60 anos e referem perda visual súbita unilateral, dor periocular, obscurecimento transitório, claudicação mandibular e cefaléia. Em torno de 20% dos casos, não se encontram manifestações sistêmicas (sensibilidade dolorosa no couro cabeludo, claudicação mandibular, sintomas constitucionais, polimialgia reumática, angina pectoris, manifestações neurológicas e circulatórias). No exame de fundoscopia, o disco se apresenta edematoso extremamente pálido. Na angiofluoresceinografia aparece grave hipoperfusão de coroide. Habitualmente solicitamos os seguintes exames laboratoriais: hemograma completo (anemia), velocidade de hemossedimentação e proteína C reativa aumentada (podem, no entanto, apresentar normalidade em fases iniciais) e eletroforese de proteínas do soro (proteína alfa - 2 aumentada). (1)

O diagnóstico de certeza se faz com biópsia da artéria temporal. O tratamento é pulsoterapia com metilprednisolona por 3 dias, associado à prednisona oral 80mg/dia, em redução até 10mg, que é a dose de manutenção. A atividade da doença é monitorada com os marcadores inflamatórios. O prognóstico é reservado, porém o tratamento previne cegueira do olho contralateral (1).

A síndrome de Tolosa-Hunt é uma causa rara, caracterizada por um processo inflamatório do seio cavernoso o qual se manifesta com oftalmoplegia dolorosa que pode ou não vir a cometer o nervo óptico. O diagnóstico se faz com a clínica associada ao achado de aumento do seio cavernoso na tomografia computadorizada ou RNM e responde bem ao tratamento com corticóides (1).

A papiloflebite é uma oclusão da veia central da retina não isquêmica que ocorre em indivíduos com menos de 50 anos e se soluciona entre 3 e 6 meses, tipicamente. Apresenta-se com BAV súbita, normalmente ao acordar. Na fundoscopia

há edema de papila associado a manchas algodonosas, dilatação e tortuosidade das veias retinianas, com hemorragias peripapilares. A angiofluoresceinografia (AF) mostra atraso no preenchimento venoso e hiperfluorecência. Há associação com hipertensão arterial sistêmica, diabetes mellitus (DM), hiperlipidemia e hiperviscosidade. O prognóstico visual é bom, 80% se recuperam para melhor que 20/40 (46).

Papilopatia diabética

A papilopatia diabética caracteriza-se por um edema de papila com prevalência de 1,4% na população de pacientes diabéticos tipo 1 ou 2. É unilateral em 50% dos casos, sem evidência ou mínima disfunção do nervo óptico ou aumento da pressão intracraniana. A sua etiopatogenia é desconhecida, com predileção por pacientes jovens com DM do tipo 1 (70% dos casos) e alguns estudos sugerem uma rápida melhora do controle metabólico e uma relação escavação/disco baixa como fatores de risco. Também já foi sugerida como uma forma de neuropatia óptica não arterítica leve (46) (47). O paciente exibe acuidade visual normal ou desfocada, sem sinais neurológicos. O disco se apresenta edemaciado, hiperemiado e com dilatação dos capilares unilateralmente na maioria dos casos. O DPAR está presente e se associa com retinopatia diabética mínima ou moderada.

A AF mostra uma impregnação da rede vascular peripapilar, com hiperfluorescência papilar tardia. O prognóstico é favorável, com restabelecimento da visão e desaparecimento espontâneo do papiledema em 3-4 meses. Alguns estudos demonstraram resultados positivos com injeção intravítrea de triancinolona, bevacizumabe ou injeção periocular de dexametasona. (48) A retinopatia diabética em olhos com papilopatia diabética tende a progredir com o tempo (46)(47).

Síndrome da hipertensão intracraniana (SHIC)

A SHIC geralmente se apresenta bilateral e assimétrica. Evolui em estágios conforme citado anteriormente, e o edema segue uma ordem de frequência: inferior, superior, nasal e temporal. Outro sinal precoce é a perda do pulso venoso. (1)

Dentre as causas mais comuns estão os tumores intracranianos; entre eles, o glioblastoma multiforme, astrocitomas e os meningiomas são os que mais produzem HIC. Estenose do aqueduto é uma afecção congênita ou adquirida que cursa com SHIC, principalmente em crianças. Pode, similarmente, acometer adultos. Manifesta-se com cefaleia, síndrome mesencéfalo dorsal, meningite, hemorragias e distúrbios endócrinos. (1)

Outras causas incluem hematomas sub- e epidural, hemorragia subaracnoidea, abscesso cerebral, malformações arteriovenosas, trauma, meningite séptica ou asséptica, encefalite, meningite linfomatosa e carcinomatosa, gliomatose leptomeníngea, síndrome de Guillain-Barré, polineuropatia inflamatória, mucopolissacáridoses, craniossinostose etc. (1).

Hipertensão intracraniana idiopática – (HII)

A HII ou síndrome do pseudotumor cerebral, também conhecida como hipertensão intracraniana benigna, caracteriza-se por HIC, ausência de sinais de alteração do nível de consciência ou sinais neurológicos localizatórios. A despeito de, na maioria das vezes, seja um quadro idiopático, existem relatos de associação à trombose de seios venosos cerebrais em muitos pacientes. Os sintomas são típicos da HIC; a cefaléia é o sintoma mais comum (em até 80% dos casos) e, comumente, o mais precoce na HII. Contudo, não apresenta características específicas no que diz respeito ao tipo, intensidade, localização, frequência e aos fatores associados. Nos casos típicos, a cefaleia é pulsátil e diária, podendo associar-se com náuseas e/ou vômitos além de, algumas vezes, acordar o paciente à noite. Outros sintomas são ruídos pulsáteis intracranianos uni- ou bilaterais que se exacerbam na posição supina, obscurecimento transitório da visão, escotomas, diplopia horizontal secundária à paralisia de nervo abducente, discromatopsias, diminuição da sensibilidade ao contraste, fotopsias, dor retrobulbar, diminuição da acuidade visual e dor na mobilização ocular. A diplopia vertical pelo acometimento do nervo troclear é rara, sua presença deve levantar a suspeita de outras hipóteses diagnósticas. (49)

O defeito encontrado na perimetria computadorizada mais comum é a constrição difusa periférica. O diagnóstico é sempre de exclusão conforme descritos na Tabela 2.

TABELA 2 – CRITÉRIOS DIAGNÓSTICO PARA HII

CRITÉRIOS DIAGNÓSTICO PARA HII
Sinais atribuídos ao aumento da pressão intracraniana e papiledema
Aumento da PIC na raquimanometria
Composição do líquor normal.
Ausência de anormalidades anatômicas no sistema de drenagem
Nenhuma causa identificável ou reconhecida para o aumento da PIC, incluindo medicações Medicações atreladas ao aumento da PIC: tetraciclinas, ácido nalidíxico, amiodarona, indometacina, clorpromazina, carbonato de lítio, corticosteroides e contraceptivos

Fonte: Neuro-oftalmologia. Cultura Médica: Guanabara Koogan, 2011 (1).

O exame radiológico mais sensível para exclusão das causas secundárias é a RNM. Deve-se levar em conta em casos de RNM normal a hipótese de trombose venosa central, principalmente em casos atípicos. Nestes casos, a complementação é realizada com angiografia cerebral (padrão ouro) ou angiorressonância. O tratamento é controverso. Pacientes assintomáticos com edema discreto podem ser acompanhados com perimetria computadorizada, tomografia de coerência óptica e retinografia colorida. O tratamento é reservado para os casos de cefaleia permanente, papiledema moderado a severo e perda visual associada a defeito perimétrico. A primeira linha de tratamento é a acetazolamida 250mg, um inibidor da anidrase carbônica que atua da diminuição da produção do líquor. A dose terapêutica usual é 1000mg dia dividida em 4 doses via oral. Uma alternativa é a furosemida, um diurético de alça que pode ser usado como associação ou substituto. Ainda não se sabe ao certo o mecanismo que causa a redução da PIC. Os corticoides estão em desuso, usados apenas nos casos de papiledema agudo com rápida perda de visão, enquanto é aguardado o procedimento cirúrgico. Os procedimentos cirúrgicos principais são: a descompressão da bainha do nervo óptico e a derivação lombo peritoneal. São indicados nas seguintes situações: (1) perda visual progressiva a despeito de terapia medicamentosa máxima; (2) perda visual grave ou de rápida instalação no início do quadro, associada a defeito pupilar aferente relativo ou outro sinal de disfunção visual grave; (3) papiledema grave causando edema ou exsudato macular; e (4) intolerância

medicamentosa. Como tratamento coadjuvante há medidas tais como a perda de peso (principal), redução do consumo de vitamina A e de produtos que contêm tiramina (1) (49).

Neuropatias ópticas compressivas/infiltrativas

O quadro clínico nas neuropatias ópticas compressivas/infiltrativas se manifestam de forma lenta e progressiva na maioria das vezes, porém pode acontecer de forma aguda em casos de compressão por aneurisma de artéria oftálmica ou por doença distireoidiana. (1)

A acuidade visual e os defeitos no campo visual podem ser variados pela existência de múltiplos locais e padrões de acometimento. Na região intracraniana, o acometimento pode ser devido a vários tipos de tumores intracranianos (Ex.: meningiomas, adenomas hipofisários, gliomas, aneurismas cerebrais e lesões infiltrativas como linfomas, carcinomatose ou metástases (1). Nestes casos, normalmente não é observado edema de papila. O fundo de olho é normal ou com indícios de atrofia óptica. (1)

Na avaliação do campo visual de ambos os olhos, pode haver alguns padrões típicos que nos ajudam a localizar a lesão. A síndrome juncional é um exemplo. A lesão ocorre na junção do nervo óptico com o quiasma, o que lesa também as fibras do olho contralateral na região do joelho de Wilbrand ou no próprio quiasma, resultando um campo visual com padrão de acometimento do nervo óptico (ex.: escotoma central) em um olho e no olho contralateral um defeito de campo temporal superior. (Figura 1) A papila ainda pode se apresentar edemaciada em um olho e atrófica no olho contralateral por compressão assimétrica ou como na Síndrome de Foster Kennedy, que se manifesta com perda visual unilateral com atrofia óptica compressiva em um olho e papiledema contralateral causado por aumento da pressão intracraniana (figura 2). (1)

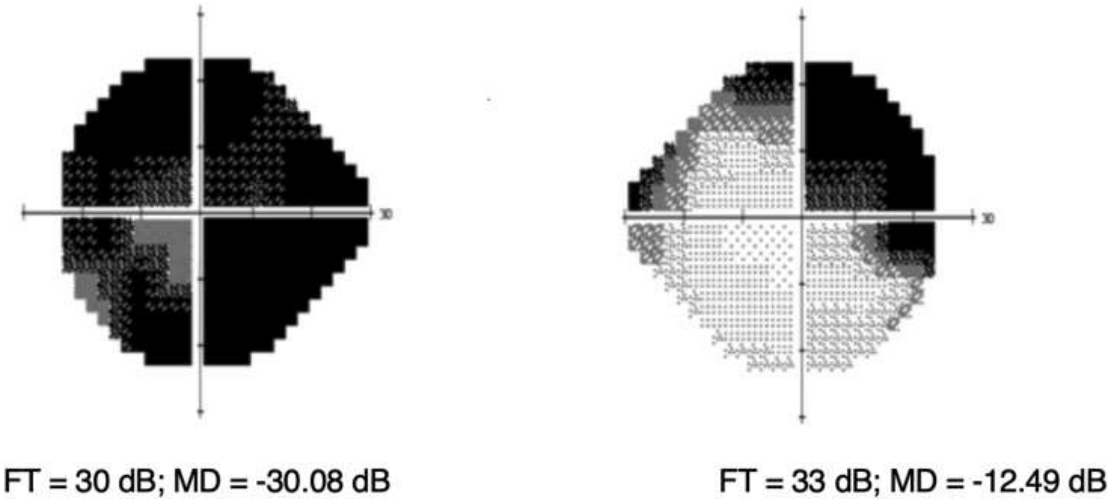

Figura 11 – Escotoma juncional à esquerda na perimetria Humphrey 24-2. Fonte (60)

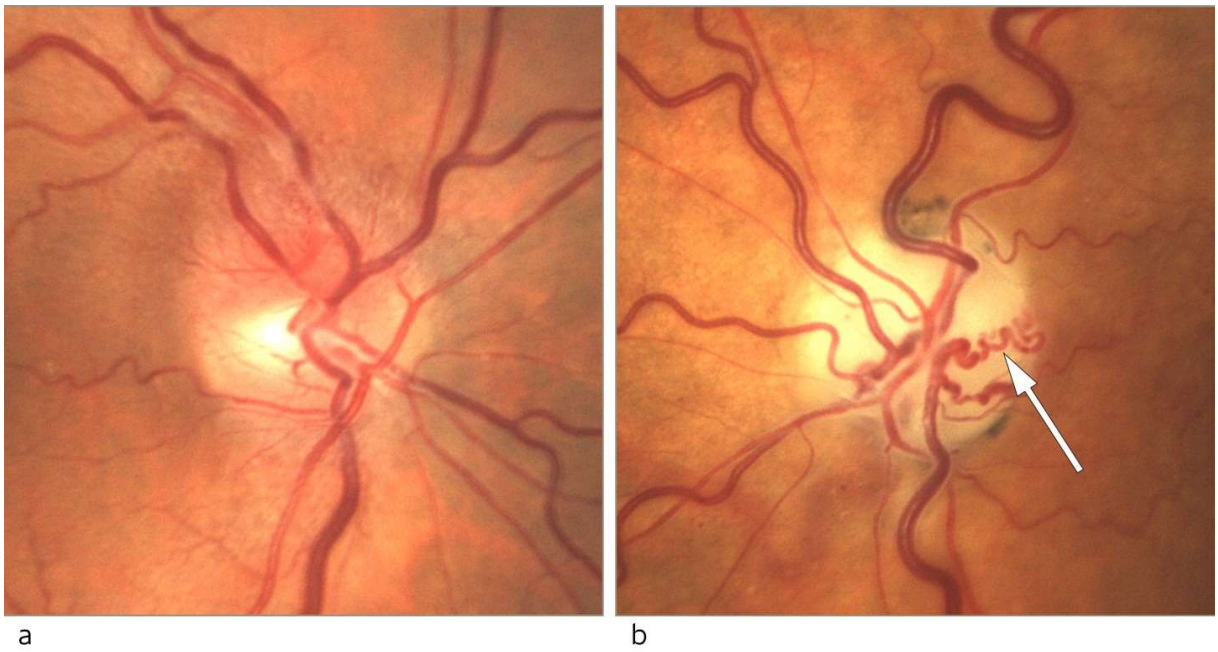

Figura 12. *A) Foto do fundo do olho direito mostra um edema papilar, mais pronunciado para cima. B) Foto do fundo do olho esquerdo mostra uma papila pálida e atrófica com vasos sanguíneos dilatados e sinuosos, chamados vasos de shunt optociliar (seta). Fonte (61)*

No segmento intracanalicular, além de tumores (benignos, malignos ou metastático), as afecções ósseas (displasia fibrosa, osteopetrose e fraturas do canal óptico) e mucoceles do seio etmoidal ou esfenoidal também entram como causa de neuropatia óptica compressiva. No segmento orbitário, o nervo pode ser acometido por tumores primários do nervo óptico (gliomas ou meningiomas) ou secundários por processo infiltrativo (1).

Os processos infiltrativos por neoplasias malignas são consequência normalmente da leucemia ou linfomas não Hodgkin. (1)

A orbitopatia de Graves também pode cursar com neuropatia óptica compressiva, pelo grande espessamento dos músculos extraoculares de forma aguda ou crônica. Manifesta-se com baixa acuidade visual, discromatopsia, DPAR e defeitos no campo visual. Além dos achados clínicos clássicos (proptose, retração palpebral, limitação dos movimentos oculares, quemose e hiperemia conjuntival), o fundo de olho pode apresentar papila normal ou edemaciada. (1)

O diagnóstico se faz com exames de imagem (Tomografia computadorizada, Ultrassonografia ou RNM) para documentar este espessamento após a suspeita. (1)

O tratamento deve ser iniciado o mais precocemente possível, com prednisona 40 – 120 mg/dia com redução a depender da resposta clínica (monitorando acuidade visual, visão de cores e campo visual). Em casos refratários, pode-se lançar mão de pulsoterapia com 1g metilprednisolona por três dias e radioterapia orbitária. Quando todas as medidas anteriores se mostrarem ineficazes, a descompressão orbitária está indicada, geralmente feita via transantral ou transetmoidal (1).

Outras causas mais raras incluem paquimeningite hipertrófica craniana, causada por espessamento e infiltrado inflamatório da dura-máter craniana que pode ser idiopática ou secundária à processos imunomediados, traumáticos, inflamatórios ou infecciosos (42).

A linfomatose granulomatosa é uma doença causada por lesões proliferativas linforreticulares, a qual se manifesta com acometimento habitualmente de pulmões, seguidos de pele e sistema nervoso central(43).

A pneumosinus dilatans (PSD) é outra doença rara causada pela expansão do seio paranasal devido a uma obstrução parcial que leva a um acúmulo progressivo de ar dentro da cavidade. Pode ser primário ou secundário (44).

O tratamento das neuropatias ópticas compressivas é específico para cada etiologia em questão e é cirúrgico, predominantemente. Portanto, foge ao escopo deste trabalho o estudo desse determinado pormenor.

Neuropatias ópticas tóxico/carencial

As neuropatias ópticas deste grupo guardam semelhança nas suas manifestações clínicas, apesar de sua etiologia variada. Tipicamente caracterizam-se

por baixa acuidade crônica e progressiva em ambos os olhos, palidez temporal de papila, escotoma central ou cecocentral e perda da camada de fibras nervosas no feixe papilomacular. Dado o exposto, o diagnóstico fundamenta-se na comprovação laboratorial de uma deficiência nutricional ou exposição a agentes tóxicos, além de excluir afecções como atrofias ópticas hereditárias, compressivas, traumáticas e distrofias maculares. (1)

A papila pode ser normal em estágios iniciais ou se apresentar rósea com discreta hiperemia. O edema de papila é raro, mas pode estar presente em intoxicações agudas. As principais etiologias em nosso meio são a ambliopia álcool-tabaco e deficiência de vitamina B12 (geralmente pós-gastrectomia ou com anemia perniciosa). Os agentes mais comuns que levam toxicidade ao nervo óptico são: etambutol, cloroquina, metanol, isoniazida, amiodarona, cloranfenicol, d-penicilamina, interferon, 5-fluoracil, quimioterápicos, arsênico e chumbo. (1)

O tratamento baseia-se na reposição das vitaminas, interrupção da droga ou da substância tóxica. No caso de intoxicação pelo metanol, o acometimento pode ser agudo e o tratamento é realizado com administração de álcool etílico via oral após a confirmação laboratorial. Nas toxicidade causada por isoniazida, cloranfenicol e d-penicilamina, além da suspensão, alguns autores recomendam administração de vitamina B6. Nas deficiências nutricionais mais importantes e na neuropatia tabaco-álcool, recomenda-se, além das vitaminas do complexo B, as vitaminas com funções antioxidantes (vitamina A, C e E). O prognóstico depende da gravidade da doença e do grau de atrofia óptica (1).

Figura 13 - Ressonância nuclear magnética demostrando um paciente com neurite óptica após inalação de metanol. Adaptado de Frederico Gustavo Telles et al (51)

Neuropatias ópticas traumáticas

Neuropatias ópticas traumáticas são classificadas em diretas, decorrentes de lesões incisionais ou perfurantes sobre a órbita, atingindo diretamente o nervo óptico ou suas bainhas; e indiretas, quando é a repercussão da onda de choque que causa o dano.

As lesões indiretas representam 0,5 a 5% dos casos de trauma facial e craniano. As diretas são incomuns, devido à proteção oferecida pela órbita.

Dentre as causas mais frequentes de lesões indiretas, a mais frequente é o acidente automobilístico (17 a 63% dos casos), seguida por quedas, com 14 a 50% dos casos (1).

Nos traumas diretos, sempre devem ser solicitados exames de imagem, pois as lesões podem não deixar pistas do local de penetração e, também, por ser regular a presença de fratura das paredes orbitárias. Não há tratamento específico, mas pode-se tentar corticoides via oral ou em regime de pulsoterapia, além de descompressão do ápice e canal orbitário. (1)

Os traumatismos indiretos podem ser divididos em: anteriores, quando envolvem a porção intraocular (oclusão de artéria central, NOIA e até avulsão); e posteriores (fundo de olho normal com atrofia posteriormente). (1)

Não existe tratamento para o traumatismo indireto anterior, entretanto, devem ser solicitados exames de imagem para verificar se existe hemorragia dentro da bainha do nervo óptico. Em caso positivo, pode-se tentar a descompressão da bainha do nervo óptico. (1)

O trauma indireto posterior geralmente é ocasionado por desaceleração brusca (Ex.: agressões, queda ou acidente automobilístico). Acontece mais frequentemente no nível do canal óptico devido ao nervo ser imóvel interiormente e pelo risco de fraturas ósseas em torno dele. No exame deste paciente, uma característica que chama a atenção é a baixa acuidade visual, o DPAR presente e o fundo de olho normal na fase aguda. O exame de imagem de eleição é a tomografia computadorizada de alta resolução por evidenciar melhor as partes ósseas. O tratamento deste tipo de trauma é bastante controverso, visto que não existe estudo bem controlado das diferentes modalidades terapêuticas. Pela análise, porém, dos estudos feitos sobre o tema, observou-se que o tratamento foi superior ao não tratamento. Com este respaldo e não havendo contraindicações, o corticoide endovenoso pode ser usado na fase aguda (primeiros 7 dias) na dose 1 mg/Kg/dia de dexametasona ou 1g/dia de metilprednisolona. Na hipótese de não recuperação em 48h, deve-se considerar e discutir com o paciente e familiares a possibilidade da cirurgia descompressiva do canal óptico via transetmoidal (pela menor morbidade) (1).

Neuropatia óptica hereditária

A prevalência real da neuropatia hereditária de Leber (NOHL) é desconhecida. Um estudo estimou a prevalência em torno de 3,2 : 100.000 habitantes na Inglaterra e 2% dos casos de cegueira legal em pacientes abaixo de 65 anos, na Austrália, com prevalência de 80 – 90% no sexo masculino. É a neuropatia óptica mitocondrial hereditária mais comum (1).

A neuropatia óptica de Leber (NOHL) é causada por mutações do DNA mitocondrial situado no citoplasma celular. A transmissão é exclusivamente materna, pois o espermatozoide perde o citoplasma ao entrar no óvulo. As mutações nas posições nucleotídeas 11778 do gene ND4 (mais comum), 3460 no gene ND1 e 14484 do gene são responsáveis por 95% dos casos (22). Manifesta-se com perda visual bilateral importante, de evolução rápida, indolor e acompanhada de escotoma central

ou cecocentral denso. Quando unilateral, o acometimento do segundo olho acontece em semanas ou meses.

O exame fundoscópico na fase aguda pode mostrar hiperemia com pseudoedema de papila, edema da camada de fibras nervosas e vasos telangectásicos peripapilar. Esses achados tendem a desaparecer, permanecendo apenas nas primeiras semanas ou meses. Alguns pacientes podem ter melhora espontânea gradual em meses ou anos, o que depende de fatores como acometimento precoce e o tipo de mutação. Estes pacientes devem evitar uso de tabaco e álcool devido à relação dos fatores ambientais nas medidas de desencadeamento da doença. Até o momento não existem medidas terapêuticas efetivas para o tratamento(1).

CONCLUSÃO

As neuropatias ópticas são um grupo diverso de doenças que frequentemente estão presentes no cotidiano do consultório. Algumas possuem apresentações típicas, com achados radiográficos ou curso clínico que facilitam o diagnóstico. A elaboração deste protocolo buscou estabelecer linhas específicas para prover decisões mais assertivas na abordagem diagnóstica, evitando perda de tempo e solicitação de exames desnecessários.

Este algoritmo foi construído baseado em evidências científicas. Entretanto, pela complexidade do tema, é imprescindível que os oftalmologistas permaneçam atentos aos detalhes até a comprovação diagnóstica. Compartilhar experiências com outros especialistas da área e manter-se atualizado são condutas que também devem fazer parte da rotina.

REFERÊNCIAS

1. NEURO-OFTALMOLOGIA. I. MONTEIRO, MÁRIO LUIZ RIBEIRO. II. ZANGALLI, ANTÔNIO LUIZ. III. ALVES, MILTON RUIZ – 2 ed. – Rio de Janeiro: **Cultura Médica** : Guanabara Koogan, 2011. (Conselho Brasileiro de Oftalmologia)

2. KJER B, EIBERG H, KJER P, ROSENBERG T. **Dominant optic atrophy mapped to chromosome** 3q region. II. Clinical and epidemiological aspects. *ActaOphthalmol Scand.* 1996;74(1):3-7.

3. FRASER, F.C. and T. GUNN, ***Diabetes mellitus, diabetes insipidus, and optic atrophy. An autosomal recessive syndrome****?* J Med Genet, 1977. 14(3): p. 190-3.

4. BARRETT, T.G., S.E. BUNDEY, AND A.F. MACLEOD, ***Neurodegeneration and diabetes: UK nationwide study of Wolfram*** *(DIDMOAD) syndrome.* Lancet, 1995. 346(8988): p. 1458-63.

5. LORENTZEN SE (1966): **Drusen of the optic disk. A clinical and genetic study.**Acta Ophthalmol (Copenh) (Suppl 90): 1–180

6. LANA-PEIXOTO MA, PEREIRA FM, VELOSO ED. Caracterização etiológica e clínica das neurites ópticas infecciosas. **Arq. Neuropsiquiatr**, 1997; 109:1673-78

7. LANA-PEIXOTO MA, PEREIRA FM. **The clinical profile of autoimmune optic neuritis.** J Neurol Sci 1997;150 (Suppl):S196.

8. JOHNSON LN, ARNOLD AC. **Incidence of nonarteritic and arteritic anterior ischemic optic neuropathy**. Populationbased study in the state of Missouri and Los Angeles County, California. J Neuro-ophthalmol1994;14:38-44.

9. MOJON DS, HEDGES TR, 3RD, EHRENBERG B, et al**. Association between sleep apnea syndrome and nonarteritic anterior ischemic optic neuropathy**. Arch Ophthalmol. May 2002;120(5):601-605.

10. SOHAN SINGH HAYREH,**Ischemic optic neuropathy**, In Progress in Retinal and Eye Research 2009; Volume 28, Issue 1, pp. 34-62

11. RUCKER JC, BIOUSSE V, NEWMAN NJ. **Ischemic optic neuropathies**. *CurrOpin Neurol*. 2004;17(1):27-35.

12. GITTINGER JW, JR., LESSELL S, BONDAR RL. **Ischemic optic neuropathy associated with optic disc drusen.**J ClinNeuroophthalmol. Jun 1984;4(2):79-84.

13. MIZENER JB, PODHAJSKY P, HAYEREH SS. Ocular ischemic syndrome. Ophthalmology 1997;104:859-64

14. BROWN GC, MAGARGAL LE. The ocular ischemic syndrome. Clinical, fluorescein angiographic and carotid angiographic features. **Internationalophthalmology.**Feb 1988;11(4):239-251.

15. STURROCK GD, MUELLER HR. Chronic ocular ischaemia. **The British journal of ophthalmology**. Oct 1984;68(10):716-723.

16. The Optic Disc Drusen Studies Consortium Recommendations for Diagnosis of Optic Disc Drusen Using Optical Coherence Tomography - October 2017**. Journal of Neuro-**Ophthalmology 38(3):1

17. CLOVIS PAI V A, FERNANDO PAIVA. **Edema Plerocelálico**. ARQ. BRAS. OFT. 42(1), 1979

18. GREENFIELD DS, SIATKOWSKI RM, GLASER JS, SCHATZ NJ, PARRISH RK. **The cupped disc: who needs neuroimaging?** [commentedonOphthalmology 1999; 106:855]. Ophthalmology;1998; 105:1866-74.

19. Optic Neuritis Study Group. The clinical profile of optic neuritis: experience of the Optic Neuritis Treatment Trial**. ArchOphthalmol** 1991; 109: 1673–78

20. KUPERSMITH MJ, GARVIN MK, WANG JK, DURBIN M, KARDON R. **Retinal ganglion cell layer thinning within one month of presentation for optic neuritis.**MultScler. 2016;22(5):641e8

21. ANNE ABEL, MDA,B, COLLIN MCCLELLAND, MDB, MICHAEL S. LEE, MD. Critical review: Typical and atypical optic neuritis. **Survey of ophthalmology**6 4 (2019) Elsevier. 7 7 0-7 7 9

22. LODI R, TAYLOR DJ, TABRIZI SJ, KUMAR S, SWEENEY M, WOOD NW, et al. In vivo skeletal muscle mitochondrial function in Leber's hereditary optic neuropathy assess by P magnetic resonance spectroscopy. **Ann Neurol** 1997; 42:573-9.

23. JOHNSTON RL, SELLER MJ, BEHNAM JT, BURDON MA, SPALTON D. Dominant optic atrophy. Refining the clinical diagnostic criteria in light of genetic linkage studies. **Ophthalmology**1999;106:123-8.

24. . BARRETT TG, BUNDY SE, FIELDER AR, GOOD PA.**Optic atrophy Wolfram** (DIDMOAD) syndrome. Eye 1997;11:882-8

25. BECK RW. OPTIC NEURITIS. *IN:* MILLER NR, NEW-MAN NJ (eds.) Walsh And Hoyt's Clinical Neuro-Ophthalmology. 5ª ed. Baltimore: Williams & Wilkins, 1:599-647.

26. CIALDINI AP, SOUZA ED DE, AVILA MP. The first South American case of diffuse unilateral subacuteneuroretinitis caused by a large nematode. **ArchOphthalmol**1999;17:1431-2.

27. WINGERCHUK DM, BANWELL B, BENNETT JL, et al. International consensus diagnostic criteria for neuromyelitisoptica spectrum disorders. **Neurology.** 2015;85(2):177e8

28. JARIUS S, RUPRECHT K, WILDEMANN B, et al. Contrasting disease patterns in seropositive and seronegativeneuromyelitis optica: A multicentre study of 175 patients**. J Neuroinflammation**. 2012;9:14

29. ANNUS A´ , BENCSIK K, OBA´L I, et al. Paraneoplasticneuromyelitisoptica spectrum disorder: A case report and review of the literature. **J ClinNeurosci**. 2018;48:7e10

30. BAIK KW, KIM SH, SHIN HY. Paraneoplasticneuromyelitisoptica associated with lung adenocarcinoma in a Young woman. **J ClinNeurol**. 2018;14(2):246e7

31. DEUEL LM, BUNCH ME. A case of paraneoplasticneuromyelitisoptica associated with small cell lung carcinoma. **J Neuroimmunol**. 2018;316:130e2

32. CHEN JJ, FLANAGAN EP, JITPRAPAIKULSAN J, et al. MyelinOligodendrocyte Glycoprotein Antibody (MOG-IgG)-positive optic neuritis: Clinical characteristics, radiologic clues and outcome. **Am J Ophthalmol**. 2018;195:8e15

33. RAMANATHAN S, MOHAMMAD S, TANTSIS E, et al. Clinical course, therapeutic responses and outcomes in relapsing MOG antibody-associated demyelination. **J NeurolNeurosurg Psychiatry**. 2018;89(2):127e37

34. JARIUS S, RUPRECHT K, KLEITER I, et al. MOG-IgG in NMO and related disorders: A multicenter study of 50 patients. Part 2: Epidemiology, clinical presentation, radiological and laboratory features, treatment responses, and long-term outcome.**JNeuroinflammation**. 2016;13(1):280

35. JITPRAPAIKULSAN J, CHEN JJ, FLANAGAN EP, et al. Aquaporin-4 and myelin oligodendrocyte glycoprotein autoantibody status predict outcome of recurrent optic neuritis. **Ophthalmology.** 2018;125(10):1628e37

36. MEEHAN K, RODMAN J. **Ocular perineuritis secondary to neurosyphilis**. Optom Vis Sci. 2010;87(10):E790e6

37. MEHTA LR, SAMUELSSON MK, KLEINER AK, et al. Neuromyelitisoptica spectrum disorder in a patient with systemic lúpuserythematosus and anti-phospholipid antibody syndrome. MultScler. 2008;14(3):425e7

38. O'CONNELL K, MARNANE M, MCGUIGAN C. Bilateral ocular perineuritis as the presenting feature of acute syphilis infection. **J Neurol**. 2012;259(1):191e2

39. PARKER SE, PULA JH. Neurosyphilis presenting as symptomatic optic perineuritis. **Case Rep OphthalmolMed.**2012;2012:621872

40. PURVIN V, KAWASAKI A. Optic perineuritis secondary to Wegener's granulomatosis. **ClinExpOphthalmol**. 2009;37(7):712e7

41. YU-WAI-MAN P, CROMPTON DE, GRAHAM JY, BLACK FM, DAYAN MR. Optic perineuritis as a rare initial resentation of sarcoidosis. **ClinExpOphthalmol**. 2007;35(7):682e4

42. NAKAMURA M, HARA R, KIMURA R, et al. Optic perineuritis not associated with syphilitic infection. **Neuroophthalmology**1999;21:135-45.

43. FORMAN S, ROSENBAUM PS. Lymphatoidgranulomatosis presenting as an isolated unilateral optic neuropathy: a clinicopathologic report. **J Neuroophthalmol** 1998;18:150-2.

44. CARTA A, CASTELNUOVO P, DELITALA F. Neuro-ophthalmologicalpresentationofpneumosinusdilatans. **Neuroophthalmol**1999;21:233-40.

45. LEE HJ, KIM B, WATERS P, et al. Chronic relapsing inflammatory optic neuropathy (CRION): A manifestation of myelin oligodendrocyte glycoprotein antibodies. **J Neuroinflammation**. 2018;15(1):302

46. RAMALHO, ANTÓNIO. **Retina** - Volume II 1ª ed.- Ed. Téa Portugal SA. Dezembro de 2013.

47. XX ----HEDGES TR JR, BARON EM, HEDGES TR 3RD, SINCLAIR SH. The retinal venous pulse. Its relation to optic disc characteristics and choroidal pulse. **Ophthalmology.** 1994; 101(3): 542-7.

48. AL-HINAI, A., AL-ABRI, M., & AL-HAJRI, R. (2011). Diabetic papillopathy with macular edema treated with intravitreal bevacizumab. **OmanJournalofOphthalmology**, 4(3), 135. doi:10.4103/0974-620x.91270

49. RIBEIRO M L, MONTEIRO FREDERICO, C M. Aspectos oftalmológicos da síndrome da hipertensão intracraniana idiopática (pseudotumor cerebral). **Rev.bras.oftalmol.** 67(4). Ago/2008https://doi.org/10.1590/S0034-72802008000400008

50. HICKMAN, S., DALTON, C., MILLER, D., & PLANT, G. (2002). **Management of acute optic neuritis**. The Lancet, 360(9349), 1953–1962. doi:10.1016/s0140-6736(02)11919-2

51. TELLES E S G, NOGUEIRA, MAYNART L I, OLIVEIRA R L DE, MENDONÇA T C DOS S, OLIVEIRA P D. Neuropatia óptica tóxica por inalação de metanol.**Rev. bras.oftalmol.** vol.77 no.1 Rio de Janeiro Jan./Feb. 2018. https://doi.org/10.5935/0034-7280.20180010

52. CARROLL, W. M. (2016). **Neuromyelitisopticaspectrumdisorders. InternationalNeurology**, 365–371. doi:10.1002/9781118777329.ch91

53. AZEVEDO B K G, OLIVEIRA M S, VALTER ALVES DE MOURA NETO, JAMILE SEIXAS FUKUDA, THIAGO GONÇALVES FUKUDA. Doença do Espectro Neuromielite Óptica (DENMO). Rev. Cient. HSI 2019;Jun(3):70-77

54. BAUMANN, M.; HENNES, E.M.; SCHANDA, K.; KARENFORT, M.; BAJER-KORNEK, B.; DIEPOLD, K.; FIEDLER, B.; MARQUARDT, I.; STRAUTMANIS, J.; VIEKER, S.; REINDL, M.; ROSTÁSY, K. (2015). "Clinical characteristics and neuroradiological findings in children with multiphasic demyelinating encephalomyelitis and MOG antibodies". **EuropeanJournalofPaediatricNeurology.** 19 (Supplement 1): S21. doi:10.1016/S1090-3798(15)30066-0.

55. REINDL, M; DI PAULI, F; ROSTÁSY, K; BERGER, T (Aug 2013). "The spectrum of MOG autoantibody-associated demyelinating diseases". **Nat RevNeurol.** 9 (8): 455–61. doi:10.1038/nrneurol.2013.118. PMID 23797245. S2CID 7219279.

56. NARAYAN, RAM N; WANG, CYNTHIA; SGUIGNA, PETER; HUSARI, KHALIL; GREENBERG, BENJAMIN (2019). "Atypical Anti-MOG syndrome with aseptic meningoencephalitis and pseudotumor cerebri-like presentations". **MultipleSclerosisandRelatedDisorders**. 27: 30–33. doi:10.1016/j.msard.2018.10.003. PMID 30300850.

57. TENEMBAUM S, CHAMOLES N, FEJERMAN N (October 2002). **"Acute disseminated encephalomyelitis: a long-term follow-up study of 84 pediatric patients".**Neurology. 59 (8): 1224–31. doi:10.1212/WNL.59.8.1224. PMID 12391351. S2CID 37405227.

58. REINDL, M; DI PAULI, F; ROSTÁSY, K; BERGER, T (August 2013). "The spectrum of MOG autoantibody-associated demyelinating diseases". **Nat RevNeurol**. 9 (8): 455–61. doi:10.1038/nrneurol.2013.118. PMID 23797245. S2CID 7219279.

59. MENGE T, KIESEIER BC, NESSLER S, HEMMER B, HARTUNG HP, STÜVE O (June 2007). "Acute disseminated encephalomyelitis: an acute hit against the brain". 17495616. S2CID 14049476.

60. JIN HD, O'BRIEN JC, SIATKOWSKI RM.**Suprasellar arachnoid cyst causing reversible junctional scotoma**.Am J Ophthalmol Case Rep. 2020 Apr 25;18:100720. doi: 10.1016/j.ajoc.2020.100720. eCollection 2020 Jun.PMID: 32382687

61. EIDET JR, BIERNAT D, DAHLBERG D, WIEDMANN MKH, JØRSTAD ØK. Tidsskr Nor Laegeforen.**Foster Kennedy Syndrome**. 2019 Jun 24;139(10). doi: 10.4045/tidsskr.18.0719. Print 2019 Jun 25.PMID: 31238653

62. IORGA RE, MORARU A, OZTURK MR, COSTIN D.The role of Optical Coherence Tomography in optic neuropathies.**Rom J Ophthalmol**. 2018 Jan-Mar;62(1):3-14.PMID: 29796429

ANEXOS

Fluxograma I

BAV após exclusão de outras causas (ambliopia, ametropria, afecções segmento anterior e retina.)

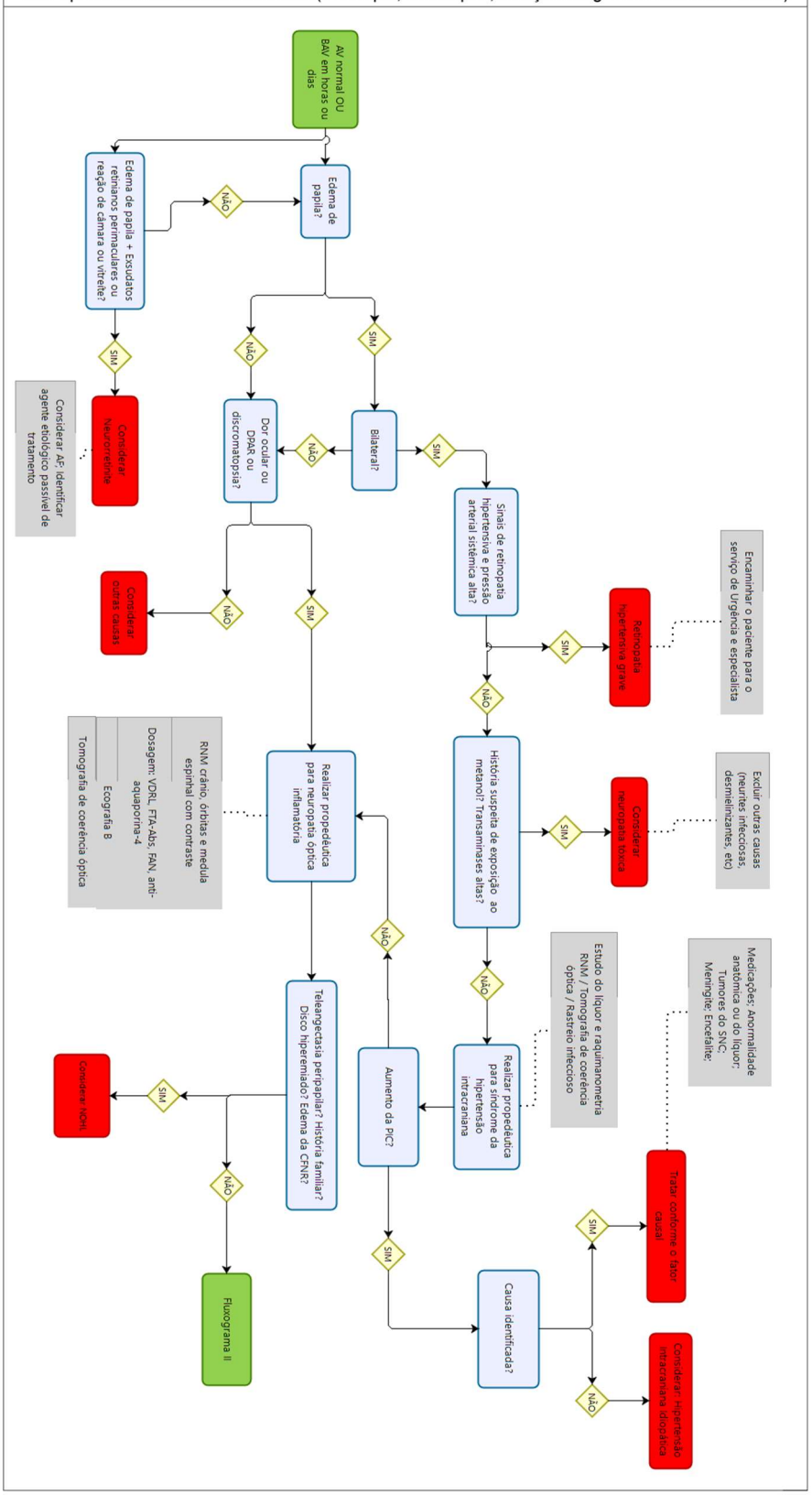

Fluxograma II

BAV após exclusão de outras causas (ambliopia, ametropria, afecções segmento anterior e retina.)

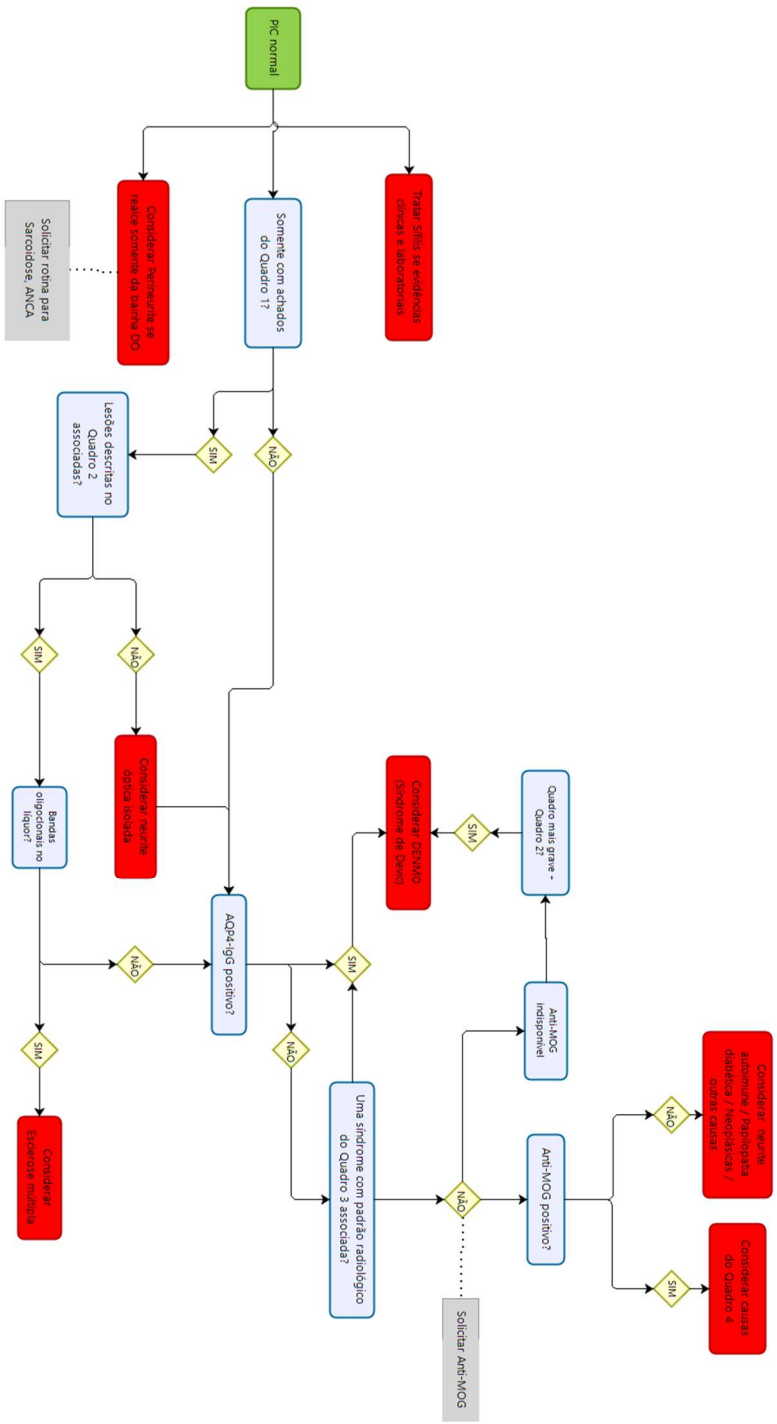

Quadro 1 – Características típicas de neurite óptica

Características clínicas Unilateral Feminino Dor peri ou ocular que piora à movimentação Idade entre 18 e 50 anos (média – 32 anos) Melhora dentro de 1 mês Discromatopsia > perda de acuidade **Características Radiológicas** Realce do nervo óptico anterior

Quadro 2 – Características típicas de esclerose múltipla na ressonância nuclear com contraste

Hiperintensas em T2 Ovoides Pelo menos 3mm de comprimento e localizado na substância branca periventricular, infratentorial e na medula espinhal

Quadro 3 – Requisitos adicionais da RNM em pacientes com suspeita de DENMO e aqp4-igg negativo ou desconhecido

Neurite óptica aguda	RNM de crânio normal ou apenas alterações inespecíficas de substância branca Extenso hipersinal em T2 ou T1 com lesões do nervo óptico com realce de gadolínio • > 50% do comprimento do nervo óptico ou envolvimento do quiasma;
Mielite Aguda	Mielite transversa extensa longitudinalmente com envolvimento de três ou mais segmentos contíguos da medula espinhal Atrofia de três ou mais segmentos da medula espinhal em pacientes com história de mielite transversa
Síndrome da área postrema	Lesões em medula dorsal/área postrema
Síndrome do tronco encefálico aguda	Lesões na região periependimal do tronco encefálico

Quadro 4 –Condições onde a presença de auto anticorpos anti-mog já foi descrita:

- Neuromielite óptica soronegativa (AQP4-IgG)
- Encefalomielite aguda disseminada (ADEM)
- Esclerose múltipla
- CRION (neuropatia óptica inflamatória recidivante crônica)
- Mielite transversa
- Meningite asséptica e meningoencefalite (geralmente pós-infecciosa)